



СПИСАНИЕ НА МАКЕДОНСКОТО ЛЕКАРСКО ДРУШТВО
Мак. мед. преглед, 2016; 70 (1)

JOURNAL OF THE MACEDONIAN MEDICAL ASSOCIATION
Mac. Med. Review, 2016; 70 (1)

UDK: 61+061.231=866=20

CODEN: MKMPA3

ISSN: 0025-1097

**МАКЕДОНСКИ
МЕДИЦИНСКИ
ПРЕГЛЕД**

**MACEDONIAN
MEDICAL
REVIEW**

Основано 1946
Founded 1946

www.mld.org.mk

1/16

Мак Мед Преглед

ММП

Списание на Македонското
лекарско друштво

Journal of the Macedonian
Medical Association

Главен и одговорен уредник
Editor in Chief

Соња Геннадиева Ставриќ

Заменик уредници
Deputy editors

Дијана Плашеска Каранфилска
Андреја Арсовски

Редакциски одбор / Editorial board и / and Едитори по области / Subject editors

Ненад Јоксимовиќ, Гордана Адамова, Кочо Чакаларовски, Снежана Стојковска, Милена Петровска, Спасе Јовковски, Марина Давчева Чакар, Марија Ралева, Горан Кондов

Интернационален редакциски одбор / International Editorial board

Bernardus Ganter - UK, Daniel Rukavina - Croatia, Dusko Vasic - Republika Srpska
Frank A. Chervenak - USA, Franz Porzsolt - Germany, Isuf Kalo - Albania, Idris T. Ocal -
Arizona, USA, Jovan Hadzi-Djokic - Serbia, Ljubisa Markovic - UK, Lako Christiaan -
Danmark, Marina Kos - Croatia, Pavel Poredos - Slovenia, Vladimir Ovcharov -
Bulgaria, Stefan Tofovic - USA

Издавачки совет / Editorial Council

Претседател / President
Стојмир Петров

Билјана Јаневска, Вилма Лазарова, Глигор Димитров, Гоце Спасовски, Гордана Петрушевска, Драгослав Младеновиќ, Горѓе Гокиќ, Горѓи Дерибан, Магдалена Геннадиева Димитрова, Соња Геннадиева Ставриќ,

Секретар на Редакцијата / Secretary of the Editorial Office
В. Митревска

Јазичен редактор на македонски јазик / Proof-reader for Macedonian
Ј. Мартиновска Д. Алексооска

Лектор за англиски јазик / Proof-reader for English
Л. Даневска

Обработка на текстот / Text editing
С. Стамболиева

Наслов на Редакцијата и издавачот / Address of the Editorial Office and Administration:

1000 Скопје, Даме Груев 3, Градски сид блок 2
тел. 02/3162 577

www.mld.org.mk / mld@unet.com.mk

Жиро сметка / Bank Account
300000000211884 - Комерцијална банка Скопје

Печати: Бранко Гапо графичко производство - Скопје

Македонски медицински преглед се печати три пати годишно. Претплатата за списанието
изнесува 10 евра за лекари, 50 евра за установа, странство 80 евра.

Основано 1946

Founded 1946

Содржина/Contents

I. Ревизијални трудови/ Reviews

УПРАВУВАЊЕ СО БИМЕДИЦИНСКИ ОТПАД BIOMEDICAL WASTE MANAGEMENT

Biljana Shikoska, Cena Dimova, Gjorgji Schumanov and Vlado Vankovski..... 1

II. Оригинални трудови/ Original Articles

УЛОГАТА НА СТАНДАРДИЗИРАНАТА ЕХОГРАФИЈА ВО ПРЕОПЕРАТИВНА ПРИПРЕМА НА ПАЦИЕНТИ СО СЕНИЛНА КАТАРАКТА THE ROLE OF STANDARDIZED ECHOGRAPHY IN PREOPERATIVE PREPARATIONS OF PATIENTS WITH SENILE CATARACT

Гордана Иванова и Емилија Ѓошевска-Даштевска..... 8

АСОЦИЈАЦИЈА ПОМЕЃУ БАКТЕРИСКАТА ВАГИНОЗА И СКВАМОЗНИТЕ ИНТРАЕПИТЕЛНИ ЛЕЗИИ НА ГРЛОТО НА МАТКАТА ASSOCIATION BETWEEN BACTERIAL VAGINOSIS AND SQUAMOUS INTRAEPITHELIAL LESIONS OF THE UTERINE CERVIX

Drage Dabeski, Dragan Danilovski, Vesna Antovska, Neli Basheska, Marjan Stojovski, Zora Popovska, Adriana Buklioska and Maja Avramovska..... 12

ВЛИЈАНИЕТО НА ФИЗИКАЛНИТЕ ТЕРАПИСКИ МОДАЛИТЕТИ НА БОЛКАТА КАЈ ПАЦИЕНТИТЕ СО ОСТЕОПОРОЗА: првични резултати во третманот со физикална терапија

INFLUENCE OF PHYSICAL THERAPY MODALITIES ON PAIN IN OSTEOPOROSIS PATIENTS: initial results of the treatment with physical therapy

Valentina Koevska, Snezana Perchinkova-Mishevska, Erieta Nikolik-Dimitrova and Biljana Mitrevska..... 19

Ц-РЕАКТИВЕН ПРОТЕИН-МАРКЕР НА ИНФЛАМАЦИЈА КАЈ ПАЦИЕНТИ СО ПНЕВМОНИЈА C-REACTIVE PROTEIN-BIOLOGICAL MARKER OF INFLAMMATION IN PATIENTS WITH PNEUMONIA

Violeta Mircevska, Sonja Petrovska, Oliver Zafirovski and Maja Jovikj..... 24

CURRENT STATUS IN MANAGEMENT OF PATIENTS WITH CHRONIC LYMPHOCYTIC LEUKEMIA (CLL) IN REPUBLIC OF MACEDONIA СЕГАШНА СОСТОЈБА ВО ТРЕТМАНОТ НА БОЛНИТЕ СО ХРОНИЧНА ЛИМФАТИЧНА ЛЕУКЕМИЈА (ХЛЛ) ВО РЕПУБЛИКА МАКЕДОНИЈА

Marica Pavkovic, Sonja Genadieva-Stavric, Gazmend Amzai, Tatjana Sotirova, Lidija Cevreska, Svetlana Stankovic and Aleksandar Stojanovic..... 30

КОЛОР ДУПЛЕКС СОНОГРАФСКИ НАОД НА КАРОТИДНИТЕ АРТЕРИИ И АСОЦИРАНИ ФАКТОРИ НА РИЗИК КАЈ ПАЦИЕНТИ СО ТРАНЗИТОРНА ИСХЕМИЧНА АТАКА

COLOR DUPLEX SONOGRAPHY FINDINGS OF THE CAROTID ARTERIES AND ASSOCIATED RISK FACTORS IN PATIENTS WITH TRANSIENT ISCHEMIC ATTACK

Анита Арсовска, Емилија Антова, Сашо Стојчев, Ирена Ѓорчева, Марија Бабуновска, Јасмина Митревска-Велков и Игор Исјановски..... 35

III. Приказ на случај/Case reports

ПОЈАВА НА СРЦЕВО ОШТЕТУВАЊЕ КАЈ ТРУДНИЦИ СО ПРЕЕКЛАМПСИЈА: ПРИКАЗ НА СЛУЧАЈ HEART DAMAGE IN PREGNANCIES COMPLICATED WITH PREECLAMPSIA: CASE REPORT

Ivo Kjaev, Silvana Jovanova, Jana Nivicka Kjaeva, Dafina Karadjova, Irena Aleksioska, Sasha Kjaeva, Rosa Spasova and Goran Kocoski..... 39

**ЛЕИОМИОМ НА ИЛЕУМ - ПРИКАЗ НА СЛУЧАЈ И ПРЕГЛЕД НА ЛИТЕРАТУРА
LEIOMYOMA OF THE PLEUM: A CASE REPORT AND LITERATURE REVIEW**

Ивана Росо, Игор Филдишевски и Милчо Пановски..... 43

**ПАРЦИЈАЛНА ХЕРНИЈАЦИЈА НА ЦРНИОТ ДРОБ НИЗ ИНЦИЗИОНАЛЕН
ДЕФЕКТ НА ПРЕДНИОТ АБДОМИНАЛЕН СИД
PARTIAL LIVER HERNIATION THROUGH THE INCISIONAL DEFECT ON ANTERIOR
ABDOMINAL WALL**

Антонио Глигориевски и Ана Лазарова..... 47

Приказ на случај

ПАРЦИЈАЛНА ХЕРНИЈАЦИЈА НА ЦРНИОТ ДРОБ НИЗ ИНЦИЗИОНАЛЕН ДЕФЕКТ НА ПРЕДНИОТ АБДОМИНАЛЕН СИД

PARTIAL LIVER HERNIATION THROUGH THE INCISIONAL DEFECT ON ANTERIOR ABDOMINAL WALL

Антонио Глигориевски и Ана Лазарова

ЈЗУ Унверзитетска клиника за хируршки болести "Св. Наум Охридски" Скопје, Република Македонија

Апстракт

Вовед. Херниите на предниот абдоминален сид се многу чести, но исклучително ретка е хернијацијата на црниот дроб. Хернијацијата на црниот дроб низ предниот абдоминален сид најчесто е инцизионална. Инцизионална хернијација на црниот дроб обично се јавува 2 до 3 години по претходна операција на абдоменот, која како последица доведува до фокална слабост на абдоминалниот сид.

Приказ на случај. Прикажуваме исклучително редок случај на инцизионална хернија на дел од левиот и помал дел од десниот лобус на хепарот кај жена на возраст од 64 години, како последица на претходно извршен оперативан зафат за отстранување на калкулозно жолчно кесе. Поради тоа, се јавува фокална слабост на предниот абдоминален сид низ кој се хернира дел од левиот и помал дел од десниот лобус на хепарот. Направена е КТ преглед на абдоменот, нативна серија. По завршување на снимањето е направена анализа на добиените КТ скенови, како и на направените реконструкции во коронална и сагитална рамнина. Во предно горниот дел од абдоменот се гледа хернијација на дел од левиот и на помал дел од десниот лобус на црниот дроб низ фокална слабост на предниот абдоминален сид.

Дискусија. Инцизионалните хернии се одложени компликации на абдоминалната хирургија. Тие може да се јават насекаде на абдоминалниот сид и почесто се среќаваат при вертикални одошто при попречни резони. Вообичаено, инцизионалните хернии се манифестираат во текот на првите месеци по операцијата, но може да се јават и подоцна. Хернијација на црниот дроб преку предниот абдоминален сид е исклучително ретка сос-

тојба и обично е поврзана со претходни операции на горниот дел од абдоменот. Поради својата реткост тоа претставува дијагностички и терапевтски предизвик.

Заклучок. Може да заклучиме дека постои поврзаност на хернијацијата на црниот дроб во горниот дел од абдоменот со претходно извршени оперативни интервенции на абдоменот. КТ е метода на избор за дијагностика на хернијација на црниот дроб низ предниот абдоминален сид.

Клучни зборови: инцизионална хернија, дефект на преден абдоминален сид, хернија на црн дроб, КТ

Abstract

Introduction. Ventral hernias are quite common, but liver herniation is an extremely rare case. This type of abdominal protrusion of part of the liver usually occurs through incisional weak spots on the abdominal wall. Incisional herniation of the liver usually occurs 2 to 3 years after an abdominal operation consequently leading to focal weakness of the abdominal wall.

Case report. We present an extremely rare case of incisional herniation of part of the left and smaller part of the right liver lobe in a woman aged 64 years, as a consequence of a previous open cholecystectomy, creating a focal abdominal wall weakness. Abdominal CT scan was performed. Analysis of the CT scans, as well as of the reconstruction made in the coronal and sagittal plane was performed. Herniation of the left and the smaller part of the right liver lobe through an incisive focal weakness of the right upper quadrant of the abdominal wall was detected.

Discussion. Incisional hernias are delayed complications of abdominal surgery. They can occur anywhere on the abdominal wall and are more frequently encountered in a vertical than in a transverse incision. Typically, incisional hernias occur during the first months following surgery, but later occurrence has been reported as well.

Herniation of the liver through the anterior abdominal wall is an extremely rare condition and usually related to previous surgery on the upper abdomen. Due to its rarity it is both a diagnostic and therapeutic challenge.

Conclusion. We can conclude that there is a connection between liver herniation through the upper abdominal wall and a previously performed open abdominal surgery. CT is the method of choice for diagnosis of liver herniation through the anterior abdominal wall.

Key words: incisional hernia, weakness of the anterior abdominal wall, liver hernia, CT

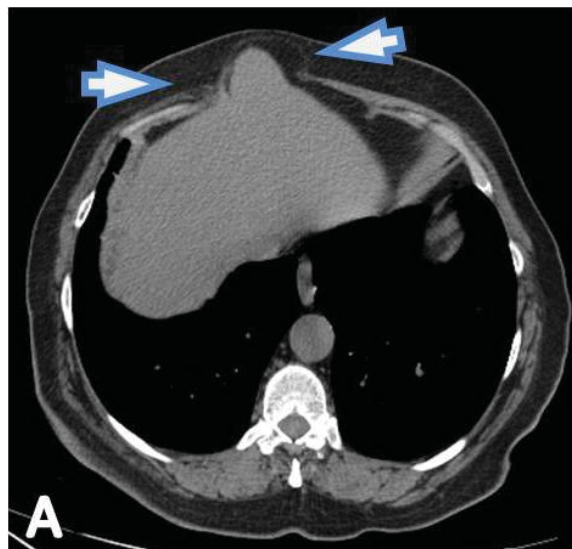
Вовед

Херниите на предниот абдоминален ѕид се доста чести, но исклучително ретки се хернијациите на црниот дроб. Повеќето случаи се поврзани со вродени дијафрагмални хернии на црниот дроб или пак се последица на траума на градниот кош поврзана со лезија на дијафрагмата и нарушување на нејзиниот континуитетот, по што доаѓа до хернијација на црниот дроб во торакалната шуплина [1]. Хернијациите на црниот дроб низ предниот абдоминален ѕид најчесто се инцизионални [2,3]. Инцизионална хернијација на црниот дроб обично се јавува 2 до 3 години по претходна операција на абдоменот која како последица доведува до фокална слабост на абдоминалниот ѕид [4,5]. Како ризик-фактори може да се наведат: прекумерната телесна тежина, постоперативни инфекции, напредната возраст и хронични белодробни заболувања [2-4,6]. Клиничката слика не е алармантна, бидејќи вообичаено постоперативниот дефект на предниот абдоминален ѕид е широк и не доведува до странгулирање на хернираниот дел од црниот дроб [7]. Најчести симптоми се: болки во стомакот, гадење и повраќање, а на физички преглед се детектира епигастрична хернија [8]. Дијагностички методи кои се користат за детекција на херниите на предниот абдоминален ѕид се ултразвук (УЗ) и компјутеризирана томографија (КТ). КТ поради својата супериорност во прикажувањето на анатомските детали и придружните компликации, како и поради можноста за реконструкција во повеќе рамнини (МПР), е дијагностичка метода на избор.

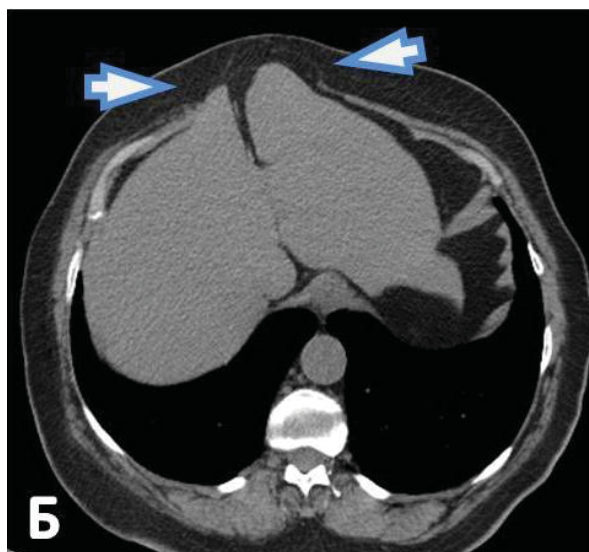
Приказ на случај

Случајот што го прикажуваме може да се смета за исклучително редок, бидејќи во светската литература се прикажани многу мал број на случаи, а во Република Македонија првпат е дијагностициран во нашата клиника. Станува збор за

инцизионална хернија на дел од левиот и помал дел од десниот лобус на хепарот низ фокална слабост на предниот абдоминален ѕид, која настанала како последица на претходно извршен оперативан зафат за отстранување на калкулозно жолчно кесе.



Сл. 1а.

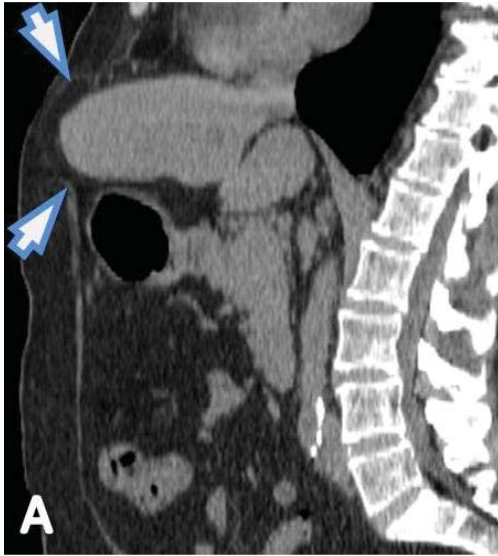

Сл. 1б.

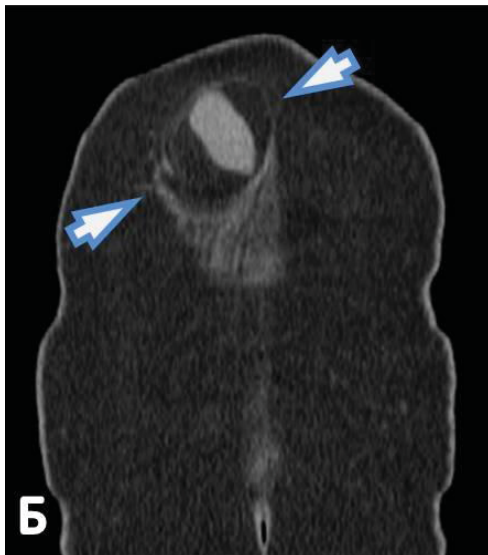
Сл. 1а и 1б. Аксијални КТ пресеци на абдомен во висина на црниот дроб: На аксијалните КТ сенови јасно се гледа хернијација на дел од левиот лобус на црниот дроб (сегмент 2) и мал дел од десниот лобус (сегмент 4Б) низ дефект на предниот абдоминален ѕид (стрелки). Инцизионална хернија кај 64-годишна жена, која е оперирана од калкулозно жолчно кесе пред 6 години

Пациентката е на возраст од 64 години, која поради болки во абдоменот се јавила на лекар. Пациентката не наведува други симптоми освен абдоминалната болка, а извршените лабораториски испитувања се во нормални граници. По извршениот клинички преглед, таа е упатена на

натамошни радиолошки иследувања, односно за КТ на абдомен. Прегледот е извршен на MDCT скенер GE Bright Speed со 16 реда на детектори. По завршување на снимањето на абдоменот е направена анализа на добиените КТ сkenови, како и на направените реконструкции во коронална и сагитална рамнина. Во предногорниот дел од абдоменот се гледа хернијација на дел од левиот (сегмент 2) и на помал дел од десниот лобус на црниот дроб (сегмент 4Б) низ фокална слабост на предниот абдоминален ѕид (слика 1).



Сл. 2а.

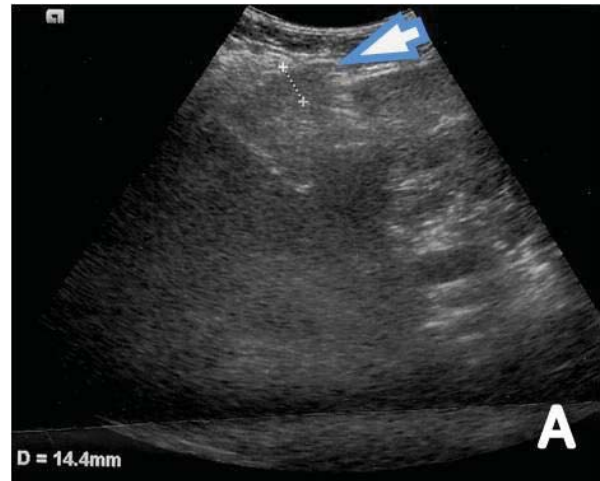


Сл. 2б.

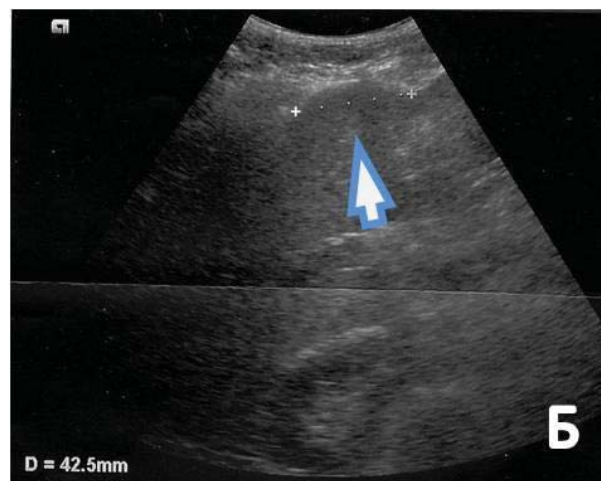
Сл. 2а и 2б. Сагитална и Коронална реконструкција на КТ на абдомен: а) На направената КТ реконструкција во сагитална рамнина се гледа инцизионална епигастрична хернија која содржи дел од левиот лобус на црниот дроб (стрелки). б) На направената КТ реконструкција во коронална рамнина јасно се гледа овален дефект на предниот абдоминален ѕид со хернијација на дел од левиот лобус на црниот дроб (стрелки)

Слабоста на предниот абдоминален ѕид е со широчина од 40 mm и височина од 32 mm. Низ отворот се хернира дел од левиот и помал дел од десниот лобус на црниот дроб, а хернираниот дел е со димензии од 34 mm x 30 mm (слика 2).

Кај пациентката пред 6 години оперативно е отстрането жолчното кесе поради калкулоза. Во изминатиот период пациентката не се штедела од работа и од кревање товар, што секако има придонес во настанувањето на хернијата. Како последица на оперативната интервенција се јавува фокалната слабост на предниот абдоминален ѕид низ кој се хернира дел од левиот и помал дел од десниот лобус на црниот дроб. По извршениот КТ преглед кај пациентката е направен и УЗ преглед на абдоменот. При изведување на УЗ прегледот, се забележува благо испакнување во горниот дел на предниот абдоминален ѕид. Кога



Сл. 3а.



Сл. 3б.

Сл. 3а и 3б. УЗ преглед на хепар: Се гледа хернијација на дел од левиот лобус на црниот дроб низ инцизионалниот дефект на предниот абдоминален ѕид (стрелка). Инцизионална хернија кај 64-годишна жена, која е оперирана од калкулозно жолчно кесе пред 6 години

конвексната ултразвучна сонда ја положивме на испакнувањето на предниот абдоминален сид се доби јасна визуелизација на ткиво на црн дроб кое проминира низ фокалната слабост на предниот абдоминален сид на местото на оперативниот рез. Станува збор за парцијална хернијација на дел од левиот лобус на хепарот, сегмент 2 (слика 3). Поради слабо изразената симптоматологија и отсуство на структурни промени на хернираниот дел од црниот дроб низ предниот абдоминален сид одлучено е пациентката да се третира конзервативно. Препорачани се редовни контроли со УЗ преглед на предниот абдоминален сид, а доколку постои сомнение за инкарцерација на хернираниот дел од црниот дроб да се направи и контролен КТ на горниот дел од абдоменот.

Дискусија

Инцизионалните хернии се одложени компликации на абдоминалната хирургија. Тие може да се јават насекаде на абдоминалниот сид и почесто се среќаваат при вертикални, одошто при попречни резови. Вообичаено, инцизионалните хернии се манифестираат во текот на првите месеци по операцијата, но може да се јават и подоцна. Преваленцата на инцизионалните хернии се движи од 0,5% до 13% за повеќето абдоминални операции [6]. Хернијацијата на црниот дроб преку предниот абдоминален сид е ретка состојба, вообичаено станува збор за инцизионални хернии на црниот дроб, кои се јавуваат како последица на претходен оперативен зафат на абдоменот кој доведува до фокална слабост на предниот абдоминален сид [4,8,9]. Низ таа слабост на предниот абдоминален сид се хернира дел од црниот дроб. Инцизионалните хернии се почести кај оние пациенти кои имале операција на аневрзма на аортата. Исто така, почести се и кај пациенти кои имаат болести на сврзното ткиво. Други ризици за појава на инцизионална хернија вклучуваат: пациенти постари од 65 години, од машки пол, со прекумерна телесна тежина и хронични белодробни заболувања [2-4,6].

Овие хернии се многу ретки така што се сметаат за исклучително редок феномен. Кај возрасната популација постојат не повеќе од 6 пријавени пациенти со стекната хернијација на црниот дроб преку дефект на предниот абдоминален сид [4,10,11,13-15]. Поради својата исклучителна реткост, тоа претставува дијагностички и терапевтски предизвик. Најчесто овие хернијации на црниот дроб не се придружени со изразена симптоматологија. Во литературата сретнавме три случаи со инкарцерација на хернираниот лобус на црниот дроб [7,9,15].

Исто така, многу ретко се среќава хернијација на црниот дроб во торакалната шуплина низ слабост или дефект на дијафрагмата, вообичаено се конгенителни или како последица на траума на градниот кош и лезија на дијафрагмата [16,17,1]. Shanbhogue и Fasih презентирале случај на 48-годишна жена со тринеделна историја на непријатност и оток во епигастриумот. Две години претходно, пациентката имала хируршка интервенција при што е направен коронарен артериски бајпас, кој дополнително е комплициран од постхируршка стернална дехисценција. КТ скенот покажа хернијација на левиот лобус на црниот дроб преку дефект на предниот абдоминален сид во средната линија.

Salemis *u sor.* презентирале случај на десна лумбална инцизионална хернија со хернијација на десниот лобус на црниот дроб. Losanoff *u sor.* презентирале случај на рекурентна интеркостална хернијација на црниот дроб. Adeonigbagbe *u sor.* презентирале случај на хернијација на црниот дроб преку слабост на *m. rectus abdominis* кој се манифестирал со постојани болки во абдоменот. Обично, хернијацијата на црниот дроб преку предниот абдоминален сид не е акутна состојба [6,8].

Сите извештаи за случаи на хернијација на црниот дроб покажуваат историја на претходни хируршки интервенции во горниот дел од абдоменот, како што е и во нашиот случај [4,10,11,13-15] И во нашиот случај, како и во другите случаи опишани во литературата, хернијација на црниот дроб е настаната по претходен оперативен третман во горниот дел од абдоменот.

Во литературата среќаваме само 6 случаи со потврдена хернијација на црниот дроб преку слабост на предниот абдоминален сид [4,10,11,13-15]. Според нашите сознанија, овој случај претставува седми случај на инцизионална хернија на црниот дроб низ преден абдоминален сид.

Третманот на овие хернии зависи од клиничката состојба на пациентот. Кај асимптоматските пациенти конзервативен третман е метода на избор. Хируршката терапија може да биде опција кај пациенти со изразена симптоматологија, а таа се изведува за да се затвори дефектот на абдоминалниот сид [2-4,8,11,13].

Заклучок

Може да заклучиме дека постои одредена поврзаност на хернијацијата на црниот дроб во горниот дел од абдоменот со претходно извршени оперативни интервенции на абдоменот. КТ е метода на избор за дијагностика на хернијацијата на црниот дроб низ предниот абдоминален

сид, но истото тоа може да се стори и со УЗ до- колку го изведува искусен радиолог. КТ овозмо- жува да се процени степенот и карактеристиките на хернијата, односно сосотојбата на одржливост на паренхимот во хернираниот дел од црниот дроб. КТ поради својата супериорност во прика- жувањето на анатомските детали и придружни- те компликации, како и поради можноста за ре- конструкција во повеќе рамнини, е дијагностичка метода на избор во дијагностиката на хернијаци- јата на црниот дроб низ предниот абдоминален сид.

Конфликт на интереси. Не е деклариран.

Литература

- Mullassery D, Baath ME, Jesudason EC, Losty PD. Value of liver herniation in prediction of outcome in fetal congenital diaphragmatic hernia: a systematic review and meta-analysis. *Ultrasound Obstet Gynecol* 2010; 35: 609-614.
- Muysoms FE, Miserez M, Berrevoet F, et al. Classification of primary and incisional abdominal wall hernias. *Hernia* 2009; 13: 407-414.
- Shanbhogue A, Fasih N. Herniation of the liver. *J Gastroenterol Hepatol* 2009; 24: 170.
- Warbrick-Smith J, Chana P, Hewes J. Herniation of the liver via an incisional abdominal wall defect. *BMJ Case Rep* 2012; 27: 1-3.
- Losanoff JE, Richman BW, Jones JW. Recurrent intercostal herniation of the liver. *Ann Thorac Surg* 2004; 77: 699-701.
- Aguirre AD, Casola G, Sirlin C. Abdominal Wall Hernias: MDCT Findings. *AJR* 2004; 183: 681-690.
- Abci I, Karabulut Z, Lakadamyali H, Eldem HQ. Incarceration of the left hepatic lobe in incisional hernia: a case report. *Ulus Travma Acil Cerrahi Derg* 2005; 11: 169-171.
- Adeonigbagbe O, Ali K, Bradnock H. Herniation of the liver through the rectus muscle presenting as persistent abdominal pain. *Am J Gastroenterol* 2000; 95: 1841-1842.
- Salemis NS, Nisotakis K, Gourgiotis A, Tsohataridis E. Segmental liver incarceration through a recurrent incisional lumbar hernia. *Hepatobiliary Pancreat Dis Int* 2007; 6: 442-444.
- Nuno-Guzman MC, Arroniz-Jauregui J, Espejo I, et al. Left hepatic lobe herniation through an incisional anterior abdominal wall hernia and right adrenal myelolipoma: a case report and review of the literature. *Journal of Medical Case Reports* 2012; 6: 4.
- Govindaraj E, et al. A rare case of incisional hernia with herniation of liver: A case report and review of literature. *International Journal of Biomedical Research* 2015; 6(02): 131-132.
- Ansari S, et al. A rare case of herniation of liver through incision of cabg: A case report and review of literature. *Int J Res Med Sci* 2015 Jul; 3(7): 1817-1819.
- Fatih T, Aysenur A, Fulya G. Herniation of the Liver: An Extremely Rare Entity. *Journal of the College of Physicians and Surgeons Pakistan* 2014; 24 (Special Supplement 3): S186-S187.
- Gayathri D, Deepti N. Left hepatic lobe herniation through an incisional anterior abdominal wall hernia. *Indian J Med Res* 2015; 141: 129.
- Eken H, et al. Incarceration of the hepatic lobe in incisional hernia: A case report. *Annals of Medicine and Surgery* 2015; 4: 208-210.
- Bairagi A, Moodley SR, Hardcastle TC, Muckart DJ. Blunt rupture of the right hemidiaphragm with herniation of the right colon and right lobe of the liver. *J Emerg Trauma Shock* 2010; 3: 70-72.
- Martin LC, Merkle EM, Thompson WM. Review of internal hernias: Radiographic and clinical findings. *AJR Am J Roentgenol* 2006; 186: 703-717.