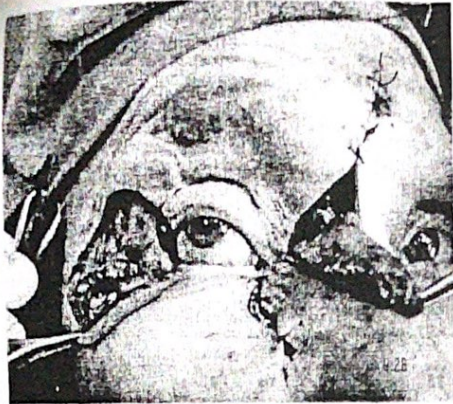
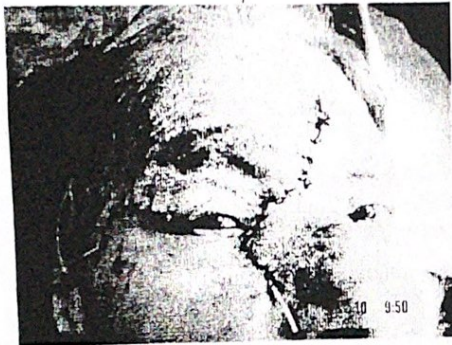
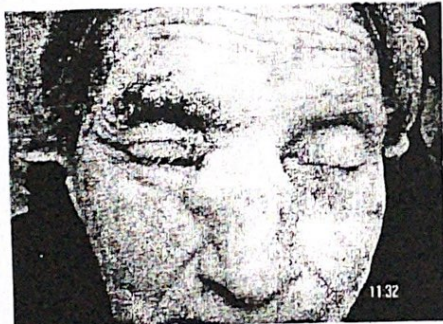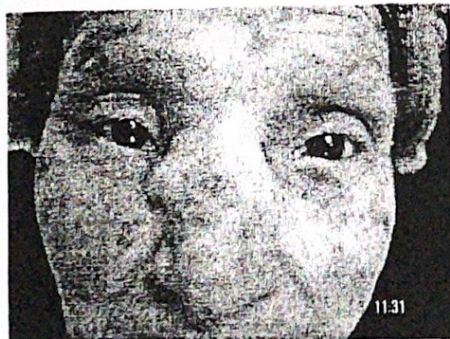в. подигнати резенки



г. сошнени резенки



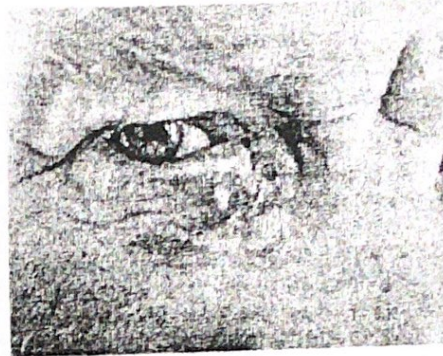д. по 2 месеци



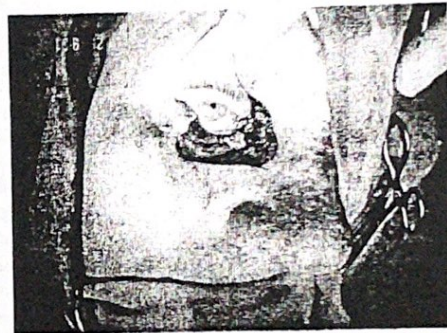е. по 2 месеци

### Случај бр.4

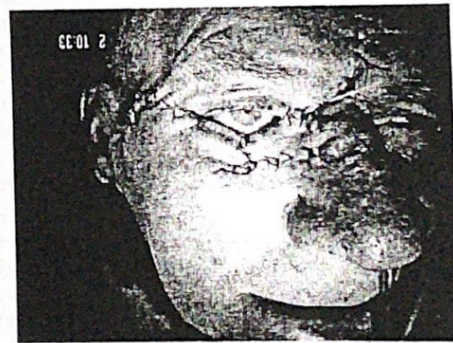
73-годишен пациент со рецидивен базоцелуларен карцином на повеќе од 65 % од долниот очен капак и на медијалниот кантус. Постексцизиониот дефект со големина 2,5 x 1,8 см го реконструираме со комбинација на фронтална резенка и резенка од образот по Mustarde. Раната зарасна per primam.



а. базоцелуларен карцином



б. постексцизионен дефект



в. комбинација на 2 резенки

### Резултати

Ова се само 4 од бројните комбинации на резенки кои ги употребуваме за невообичаените