

*Универзитет "Св. Кирил и Методи"*

*Стоматолошки факултет - Скопје*

*Клиника за болести на забице и ендодонтија*

*Ивона М. Ковачевска*

**АНАЛИЗА И ПРОЦЕНА НА  
ВЛИЈАНИЕТО НА КОРОНАРНАТА И  
АПИКАЛНАТА МИКРОПРОПУСТЛИВОСТ  
ВРЗ НЕУСПЕХОТ НА ЕНДОДОНТСКАТА  
ТЕРАПИЈА**

*- докторска дисертација -*

**Скопје 2007 година**

*Универзитет "Св. Кирил и Методи"*

*Стоматолошки факултет - Скопје*

*Клиника за болести на забиите и ендодонтија*

*Ивона М. Ковачевска*

**АНАЛИЗА И ПРОЦЕНА НА  
ВЛИЈАНИЕТО НА КОРОНАРНАТА И  
АПИКАЛНАТА МИКРОПРОПУСТЛИВОСТ  
ВРЗ НЕУСПЕХОТ НА ЕНДОДОНТСКАТА  
ТЕРАПИЈА**

*- докторска дисертација -*

**Скопје 2007 година**

**Ментор: проф. д-р Славјанка Оџаклиевска**

**Членови на комисијата за одбрана на дисертацијата:**

**д-р Љупка МАТОВСКА**, редовен професор  
*Стоматолошки факултет, Скопје*

**д-р Милена ПЕТРОВСКА**, редовен професор  
*Медицински факултет, Скопје*

**д-р Трпе РИСТОСКИ**, доцент  
*Факултет за ветеринарна медицина, Скопје*

**д-р Миле ЦАРЧЕВ**, редовен професор  
*Стоматолошки факултет, Скопје*

**д-р Славјанка Оџаклиевска**, редовен професор  
*Стоматолошки факултет, Скопје*

дата на одбрана

15. 11. 2007 година

дата на промоција

**СТОМАТОЛОШКИ НАУКИ - ЕНДОДОНЦИЈА**

*...очи́ледно, дви́гаѣлиѣ се сушѣни,  
а од нив некоја е ѣрва, некоја ѣак вѣора,  
ѣо истиноѣ редослед шѣо го имаѣт ѕвездиѣ...  
...сушѣинаѣа е безѣрадивна, ѣаа е чисти облик,  
вечна дејсѣвеносѣ...*

**Аристотел**

## БЛАГОДАРНОСТ

Особен респект и благодарност изразувам за мојата Магистранта д-р Снежана Овчаровска, редовен професор на Статистичкиот факултет, за перманентната поддршка, максималната помош, стручните совети и подготвеноста да ме консултираше постојано, од моментот на подготвувањето на мојата дисертација.

Особена почит и најискрена благодарност изразувам за д-р Гроздана Евстевска, доцент на Факултетот за историја, македонски и српски јазик, и активниот ангажирање при изработката на македонските дисертации, како и за максималната помош во текот на реализацијата на дисертацијата.

За доприносот и перманентна помош и професионалниот пристап во изработката на македонските дисертации д-р Соња Благодарева и изработката на дисертацијата д-р Милана Петровска, редовен професор на Медицинскиот факултет, Институт за молекуларна биологија и генетика ви ја.

Искрена благодарност на вработените на Ветеринарната болница - Антиконица, за професионалната помош, максимална поддршка и ентузијазмот при реализацијата на испитувањата на експерименталните животински конституции: д-р Драган Алексов, ветеринар, д-р Весела Пандева-Ефремиевска, ветеринар, д-р Весела Цвекоска, ветеринар, Милка Давид, радиотехничар, Стојановска Снежана, д-р Весела Геру ветеринар, д-р Јасмина Самарџијаска, ветеринар и Ангел Тим.

На д-р Бета Зафринева-Николска, доцент на Медицинскиот факултет, Институт за социјална медицина и медицински статистики, со искрена почит изразувам благодарност за статистичката поддршка и помошта во реализацијата на мојата дисертација.

За мојата ентузијазма и граѓанскиот пристап, уредувањето и изготвувањето на мојата дисертација и мојата помош д-р Зоран Ристевски на организациониот дел ме ја благодарам на Мара и Невојка, на СитиГрафика.

*Посветено на*

*моите родители Лилјана и Михаил и*

*моите Ана, Убо, Момчило*

Бескрајна благодарност изразувам за мојата мама д-р Ана, за ентузијазмот, максималната поддршка, максималната помош при реализацијата на дисертацијата и мојата помош во текот на реализацијата на мојата дисертација.

## БЛАГОДАРНОСТ

Посебен респект и благодарност изразувам на мојата менторка, **д-р Славјанка Оџаклиевска**, редовен професор на Стоматолошкиот факултет, за перманентната поткрепа, несебичната помош, стручните сугестии и настапвија како и континуираниот поттик, од моментот на појдовната идеа до конечното формулирање на оваа дисертација.

Особена почит и најискрена благодарност чувствувам кон **д-р Трпе Ристоски**, доцент на Факултетот за ветеринарна медицина, за сесрдната поддршка и активниот ангажман при изработката на хистолошките испитувања, како и на мотивирачкиот однос во текот на реализацијата на дисертацијата.

За драгоцената и перманентна помош и професионалниот пристап во подготовката на микробиолошките истражувања особена благодарност и изразувам на почитуваната **д-р Милена Петровска**, редовен професор на Медицинскиот факултет, Институт за микробиологија и паразитологија.

Искрена благодарност на вработените во Ветеринарната болница - Автокоманда, за несебичната помош, поддршка, совети и сугестии, при реализацијата на испитувањата на експерименталните животни-почитуваните: **д-р Драган Алексов**, ветеринар, **д-р Верица Николова-Ефремовска**, ветеринар, **д-р Венко Цикарски**, ветеринар, **Ивица Васиќ**, рендген-техничар, **Стојановски Сашо**, д-р Росани Геру ветеринар, **д-р Јасмина Серафимовска**, ветеринар и **Ангел Теов**.

На **д-р Бети Зафирова-Ивановска**, доцент на Медицинскиот факултет, Институт за епидемиологија со медицинска статистика, со должна почит, изразувам благодарност за статистичката подготовка и анализа на добиените вредности во тек на испитувањата.

За помошта, сугестиите и графичкиот дизајн, уредувањето и печатењето на оваа дисертација што овозможи брза и верна репродукција на оригиналниот текст му се заблагодарувам на **Мирко** и **Небојша**, од Ситографика.

Кон колегите и вработените на **Клиниката за болести на заби и ендодонтот**, при Универзитетски Стоматолошки клинички центар "Св. Пантелејмон", благодарам за перманентната соработка, позитивните совети и несебичната помош, во текот на изработката на дисертацијата.

Бескрајна благодарност пред се на моите деца Ана и Иво, за трпението, моралната поддршка; секоја етапа од реализацијата на дисертацијата ја чувствуваа како личен успех. На мојот сопруг за несебичната помош и разбирање во моментите на падови, кога мислев дека е се бесконечно...

---

---

## АНАЛИЗА И ПРОЦЕНА НА ВЛИЈАНИЕТО НА КОРОНАРНАТА И АПИКАЛНАТА МИКРОПРОПУСТЛИВОСТ ВРЗ НЕУСПЕХОТ НА ЕНДОДОНТСКАТА ТЕРАПИЈА

Тродимензионалната херметичка интраканална оптурација илто подразбира зајечување на апикалната и коронарната дел на забот претставува еден од условите за успешна и прогностички позитивна ендодонтска терапија при воспаленијата на пулпата.

Цел на дисертацијата беше да се детерминира и процени влијанието на коронарната, односно апикалната микропропустливост во појавата на периапикалните абсцеси, како и нивната улога во неуспехот на ендодонтската терапија. Предмет на истражување во оваа теза беа и посебните задачи:

- одредување на коронарната микропропустливост на расвор во боја на привремените и трајни реставрации (валоризирање на линеарната масило енеирација),
- утврдување на микробиолошките коронарен микропроок привремените и трајни реставрации (енеирација на бактеријата *Proteus mirabilis*),
- одредување на микробиолошката апикална микропропустливост кај заби со периапикални аполошки промени
- компарација на рентгенграфската и хистолошката интраканална оптурација
- утврдување на улогата на техничките квалитети на каналната оптурација врз апикалното микроечење,
- верификација на ефектите на коронарните микролежици врз периапикалните ост- ендодонтски ситус.

Во функција на реализација на поставените задачи експерименталниот објект го конципиравме во три дела. Во првиот дел на 240 еднокорени хумани заби, класифицирани во 6 групи, го детерминиравме коронарното микроечење на

---

---

масѝило и бакѝеријаѝа *Proteus mirabilis* во *in vitro* кондициони услови. По ендодонѝскиоѝ ѝреѝман и инѝраканалнаѝа оѝѝурација сѝоред две ѝуѝаѝерка ѝехники: класична и *thermafil*, коронарниѝе ресѝаврациѝ ѝи реализиравме со ѝривремен маѝеријал *Caviton* и ѝерманенѝни ѝолнења: комѝозиѝна смола и денѝален амалѝам. Вака ѝодѝоѝвениѝе ѝримероци ѝи ѝосѝавивме ѝо 20 од секоја ѝруѝа во масѝило во ѝериод од 7 дена. Осѝананѝиѝе 20 заби од секоја ѝруѝа, ѝи сѝерилизиравме и ѝосѝавивме во ѝекоѝи на 5 и 30 дена во бакѝериска сусѝензија од *Proteus mirabilis*. Во ѝонаѝамоѝнаѝа ѝроцедура забиѝе се декалцифицираа и ѝодѝоѝвија за хисѝолошка ѝроценка на микроѝечењеѝо. Бакѝерискаѝа ѝенѝирација ја одредувавме на лонѝиѝудинални хисѝолошки ѝресеци ѝребоени ѝо *Brow-Verpl*. **Вѝориоѝ дел** ѝо сочинуваа 90 хумани *in vivo* ендодонѝски ѝреѝирани заби, со ренѝген верифицирани ѝериаѝикални лезии, индицирани за ексѝтракција. Во зависносѝ од марѝиналноѝи инѝеѝриѝеѝи на коронарнаѝа ресѝаврација и ѝехничкиоѝ квалиѝеѝи на инѝраканалнаѝа оѝѝурација, ѝримероциѝе ѝи каѝеѝоризиравме во ѝри ѝруѝи и на најречни хисѝолошки ѝресеци од аѝикалнаѝа ѝреѝина ѝо деѝерминиравме бакѝерскоѝо ѝрисусѝво. **Треѝиоѝ дел** ѝо реализиравме на ексѝерименѝални живоѝни- кучиња. На 20 инцизиви беше направен ендодонѝски ѝераѝиски ѝреѝман и коронарниѝе минливи кавиѝеѝи ѝи оѝѝуриравме со *Caviton* (10 заби) и комѝозиѝна смола (10 заби). Конѝролни ренѝгенѝрамы за анализа на ѝериаѝикалнаѝа кондициона сосѝоѝба беа направени ѝо ѝераѝијаѝа и ѝо 3 и 6 месеци.

Сѝаѝисѝичкаѝа анализа на добиенѝе резулѝаѝи ја реализиравме ѝреку ѝроѝрамоѝи *Statistica – for Windows -6*.

Коронарно микроѝечење на масѝило и на бакѝериѝи, во *in vitro* услови верифициравме во сѝе ѝесѝирани ѝруѝи. Сѝаѝисѝички сиѝнификанѝни разлики валоризиравме во масѝило микроѝроѝокоѝи и кај ѝерманенѝниѝе и кај ѝривременѝе коронарни ресѝавраѝивни маѝеријали. Бакѝериска ѝенѝирација со најѝодем инѝензиѝеѝи реѝисѝиравме кај ѝривремено ресѝаврраниѝе кавиѝеѝи. Техникаѝа на инѝраканална оѝѝурација сѝаѝисѝички не влијае врз коронарниоѝ микролеѝкиѝ.

Техничкиоѝ квалиѝеѝи на коронарнаѝа ресѝаврација како и каналнаѝа оѝѝурација кај *in vivo* ендодонѝски ѝреѝираниѝе заби со ѝериаѝикални лезии, се во релација со аѝикалнаѝа бакѝериска конѝаминација.



Рентген детерминираниот континуиетет на интраканалната обтурација целосно не се совпаѓа со хистолошката аикална проценка.

Во *in vivo* кондициони услови на експериментални животиња, 3 месеци по ендодонската терапија површината на просечно по периаикално просветлување кај забиите коронарно зајечани и со привремен материјал и со композициона смола синапсички значајно отстајува. По период од 6 месеци, перманентно реставрираниите заби реагираа со дигресија на површината на периаикално просветлување.

Врз основа на реализираниите исјажувања и добиените сознанија сугерираме дека успехот на ендодонската терапија при воспаленијата на пулпата, е лимитиран од збирот на остатоци кои се надоврзуваат и еднакво ситие заедно партиципираат во текот на терапискиот процес.

Аикалната микропропусливост, односно коронарното микропечење влијаат врз прогностичкиот момент и може да доведат до појава на периаикална инфламација но тие не прејставуваат единствениите фактори кои го креираат успехот на ендодонската терапија.

По тродимензионалната херметичка интраканална обтурација при терапијата на пулпниите воспаленија, следува перманентна коронарна реставрација, подложена со индиферентна подлога.

Времето на амликацијата на коронарната обтурација над орофициумот, кај канално претираниите заби, го дирижира успехот на самата ендодонска остатока и прогностички круцијално го детерминира остатокоот на забниот орган во оралната средина.

Клучни зборови: микролежиц, микропропусливост, микропечење, микропроток, ендодонтска терапија, орофициум, интраканална обтурација, коронарна реставрација.

---

---

## EVALUATION OF CORONAL AND APICAL MICROLEAKAGE AND THE EFFECT ON FAILURE OF ENDODONTIC TREATMENT

*The three-dimensional hermetic root canal obturation that implies sealing of the apical and the coronal part of the tooth, presents one of the conditions for successful prognosis for endodontic therapy in case of pulp inflammation.*

*The goal of this dissertation is to evaluate and determinate the influence of the coronal, and apical microleakage in etiology of periapical pathosis, as well as their part in the failure of the endodontic therapy. Objects of this research were also the specific aims:*

- *Determining the coronal microleakage of temporal and permanent restorations (valorization of the linear ink penetration),*
- *Determining the microbiological coronal microleakage of temporal and permanent restorations (penetration of the bacteria **Proteus mirabilis**),*
- *Determining the microbiological apical microleakage in cases of teeth with perapical pathologic lesions,*
- *Comparation of the x-ray and the histological intercanal obturation,*
- *Determining the role of the technical quality of the canal obturation on the apical microleakage,*
- *Verification of the effect of the coronal microleakage on the periapical post-endodontic status.*

*In function of realization of the established aims the experimental object was constructed in three parts. In the first part we determinated the coronal microleakage of ink and the **Proteus mirabilis** bacteria on 240 one rooted human teeth in *in vitro* conditioned terms. After the endodontic treatment and the intercanal obturation according two gutta-percha techniques: classic and thermafil, the coronar restorations were realized with temporal material Caviton and permanent filling: composite resin and dental amalgam. Prepared in this manner, the samples were put 20 of each group in ink during seven days period. The rest 20 teeth of each group were sterilized and put in **Proteus mirabilis** bacteria suspension. In the further procedure the teeth were decalcified and prepared for histological evaluation of the microleakage. The bacteria penetration was determinated on longitude histological sections*

---

---

colored with Brow-Bernn. **The second part** was consisted of 90 human *in vivo* endodontic treated teeth, with x-ray verified periapical lesions, indicated for extraction. Depending on the marginal integrity of the coronal restoration and the technical quality of the intercanal obturation, the samples were categorized in three groups and on horizontal histological sections of the apical third the bacterial presence was established. **The third part** was performed on experimental animals-dogs. Endodontic therapy treatment was performed on 20 incisors, and the coronal temporal cavities were obtured with Caviton (10 teeth) as well as composite resin (10 teeth). Control Rtg for analysis of the periapical conditional state were conveyed after the therapy and after 3 and 6 months as well.

The statistic analysis of the received results was realized using the Statistica-for Windows -6 program.

The coronal microleakage of ink and bacteria was verified in *in vitro* conditions in all tested groups. Statistically significant differences were valorized in the ink diffusion in the cases of the permanent as well as the temporal coronal restoration materials. Bacteria penetration with biggest intensity was registered with the temporal restored cavities. The technique of the root canal obturation statistically does not influence the coronal microleakage..

The technical quality of the coronal restoration as well as the canal obturation in case of the *in vivo* treated teeth with periapical lesions, are in relation with the apical bacteria contamination. The x-ray determinated continuity of the intercanal obturation does not match completely with the histological apical evaluation.

Using the *in vivo* conditioned terms with the experimental animals 3 months after the endodontic therapy, the surface of the average periapical lesions of the teeth that were previously coronal sealed with temporal material as well as with composite resin were statistically significant different.. After a 6 month period, the permanently restored teeth reacted with digression of the surface of the periapical lesions.

On the basis of the conveyed researches and the received acknowledgements we suggest that the success of the endodontic therapy in cases of pulp inflammations is limited by the sum of actions that follow one another and equally participate in the procedure of the treatment.

The coronal and apical microleakage both of them, influence of the prognosis and can also lead to periapical inflammation. But in the success of the endodontic therapy also participated other factors such are: root canal preparation, cleaning, shaping, removed of smear layer, and individual immunological properties.

*After the three-dimensional hermetic root canal obturation during the pulp inflammation therapy, permanent coronal restoration follows, on indifferent basis, best from the group of the glass-ionomer cements.*

*The time of application of the coronal obturation over the oroficium, and the success rate of the endodontic act as far as the prognosis, crucially determines the survival of the dental organ in the oral environment.*

Key words: microleakage, linear penetration, diffusion, orofisium, endodontic treatment, root canal obturation, root canal sealer, thermafil gutta-percha, coronal restavration.

СОДРЖАЊА

Кључне зборови	12
Кључне зборови: микролекажа, линеарна пенетрација, дифузија, орофисум, ендодонтски третман, затварање коренског канала, коренски запечавач, термофил гута-перча, коронарна реставрација	12
Увод	14
Уводна реч	16
Историја ендодонције	22
Историја ендодонције преко коренског канала	24
Ендодонтска микролекажа	28
Ендодонтска реставрација преко коренског канала	32
Ендодонтска реставрација преко коренског канала	34
Ендодонтска реставрација преко коренског канала	36
Ендодонтска реставрација преко коренског канала	38
Ендодонтска реставрација преко коренског канала	40
Ендодонтска реставрација преко коренског канала	42
Ендодонтска реставрација преко коренског канала	44
Ендодонтска реставрација преко коренског канала	46
Ендодонтска реставрација преко коренског канала	48
Ендодонтска реставрација преко коренског канала	50
Ендодонтска реставрација преко коренског канала	52
Ендодонтска реставрација преко коренског канала	54
Ендодонтска реставрација преко коренског канала	56
Ендодонтска реставрација преко коренског канала	58
Ендодонтска реставрација преко коренског канала	60
Ендодонтска реставрација преко коренског канала	62
Ендодонтска реставрација преко коренског канала	64
Ендодонтска реставрација преко коренског канала	66
Ендодонтска реставрација преко коренског канала	68
Ендодонтска реставрација преко коренског канала	70
Ендодонтска реставрација преко коренског канала	72
Ендодонтска реставрација преко коренског канала	74
Ендодонтска реставрација преко коренског канала	76
Ендодонтска реставрација преко коренског канала	78
Ендодонтска реставрација преко коренског канала	80
Ендодонтска реставрација преко коренског канала	82
Ендодонтска реставрација преко коренског канала	84
Ендодонтска реставрација преко коренског канала	86
Ендодонтска реставрација преко коренског канала	88
Ендодонтска реставрација преко коренског канала	90
Ендодонтска реставрација преко коренског канала	92
Ендодонтска реставрација преко коренског канала	94
Ендодонтска реставрација преко коренског канала	96
Ендодонтска реставрација преко коренског канала	98
Ендодонтска реставрација преко коренског канала	100
Ендодонтска реставрација преко коренског канала	102
Ендодонтска реставрација преко коренског канала	104
Ендодонтска реставрација преко коренског канала	106
Ендодонтска реставрација преко коренског канала	108
Ендодонтска реставрација преко коренског канала	110
Ендодонтска реставрација преко коренског канала	112
Ендодонтска реставрација преко коренског канала	114
Ендодонтска реставрација преко коренског канала	116
Ендодонтска реставрација преко коренског канала	118
Ендодонтска реставрација преко коренског канала	120
Ендодонтска реставрација преко коренског канала	122
Ендодонтска реставрација преко коренског канала	124
Ендодонтска реставрација преко коренског канала	126
Ендодонтска реставрација преко коренског канала	128
Ендодонтска реставрација преко коренског канала	130
Ендодонтска реставрација преко коренског канала	132
Ендодонтска реставрација преко коренског канала	134
Ендодонтска реставрација преко коренског канала	136
Ендодонтска реставрација преко коренског канала	138
Ендодонтска реставрација преко коренског канала	140
Ендодонтска реставрација преко коренског канала	142
Ендодонтска реставрација преко коренског канала	144
Ендодонтска реставрација преко коренског канала	146
Ендодонтска реставрација преко коренског канала	148
Ендодонтска реставрација преко коренског канала	150
Ендодонтска реставрација преко коренског канала	152
Ендодонтска реставрација преко коренског канала	154
Ендодонтска реставрација преко коренског канала	156
Ендодонтска реставрација преко коренског канала	158
Ендодонтска реставрација преко коренског канала	160
Ендодонтска реставрација преко коренског канала	162
Ендодонтска реставрација преко коренског канала	164
Ендодонтска реставрација преко коренског канала	166
Ендодонтска реставрација преко коренског канала	168
Ендодонтска реставрација преко коренског канала	170

**СОДРЖИНА**

<b>Вовед</b> .....	9
<b>Појдовни литературни информации</b> .....	12
Ø Апикално микротечење.....	13
- <i>цементни</i> - апикална перколација .....	14
- <i>зуптајерка техники</i> - апикален микролејкиц.....	18
- <i>денитални адхезиви</i> - апикална пропустливост .....	22
- <i>интира-канална преџарација</i> -апикална микропропустливост.....	24
Ø Коронарно микротечење .....	28
- <i>привремени реставраативни материјали</i> - микропропустливост.....	32
- <i>перманентни реставраативни материјали</i> - микролејкиц .....	35
- <i>интира-канални надградби</i> - микропропустливост.....	39
- <i>периапикален стиптус</i> - коронарен микролејкиц .....	43
<b>Цел и предмет на испитувањето</b> .....	47
<b>Материјал и метод на работа</b> .....	50
<b>Резултати</b> .....	59
• <i>прв дел</i> .....	60
• <i>втор дел</i> .....	108
• <i>трет дел</i> .....	123
<b>Дискусија</b> .....	140
<b>Заклучок</b> .....	166
<b>Библиографија</b> .....	170

## ВОВЕД

Ендодонцијата представува високо софистицирана гранка во стоматологијата <sup>(1,15,38,58,78)</sup> која ја проучува морфологијата, физиологијата, патологијата и терапијата на забната пулпа и периапикалните ткива. Таа се занимава со лекување на забите со заболена пулпа и патолошки променет апикален парадонт и има за цел да го зачува забот во оралната средина, а со тоа да допринесе кон негово функционално и естетско интегрирање во оралната средина.

Ендодонтската тераписката процедура претставува сума од хронолошки детерминирани постапки кои чекор по чекор се реализираат. По поставување на прецизна дијагноза се отстранува патолошки променетото ткиво од каналниот комплекс <sup>(15,38,58,78)</sup>. Во натамошниот тек се оди кон канална препарација и интраканална дезинфекција и стерилизација со единствена цел елиминација на патолошките агенси присутни во каналниот систем, односно при состојби на инфицирани коренски канали целосно уништување на микроорганизмите во дентинските тубули и ендодонтскиот спациум. На овај начин, се сторнира дисаминацијата на инфективниот материјал во каналниот простор, во апикалната ареа и се превенира појавата на периапикалните патози. Во исто време интраканалниот простор добива соодветна форма и облик, со што, во следната фаза се обезбедува успешна тродимензионална херметичка оптурација. Успехот и времетраењето на третирањето на заб во оралната средина, според многу ендодонти, прогностички е лимитиран токму од квалитетот на дефинитивната канална оптурација <sup>(1,15,58,78)</sup>. Хронолошки последно, но според некои автори и круцијално, се реализира реставрирањето во делот на коронката како терминална фаза од ендодонтската терапија.

Во било која фаза од лекувањето на пулпините заболувања можни се превиди, кои финално му даваат на ендодонтскиот третман карактеризација како неуспешен, или пак доаѓа до појава на периапикална конфигурација, по одредена временска инстанца.

Мнозинството ендодонти се согласуваат дека микролејкицот (microleakage) или пропустливоста, микротечењето, перколацијата, односно истекувањето, микропротокот, недихтувањето, или подлизгувањето во предел на коренот, по должината на дефинитивното канално полнење, или преку и низ апикалниот отвор, претставувал и се уште претставува еден од клучните моменти кои го доведуваат во прашање успехот на ендодонтскиот третман. Исто така микролејкицот во делот на коронката кој придонесува за комуникација на оралните флуиди со каналниот систем и неговата содржина се претноставува дека е потенцијален фактор кој ја оневозможува апикалната реституција.

## ВОВЕД

Ендодонцијата представува високо софистицирана гранка во стоматологијата <sup>(1,15,38,58,78)</sup> која ја проучува морфологијата, физиологијата, патологијата и терапијата на забната пулпа и периапикалните ткива. Таа се занимава со лекување на забите со заболена пулпа и патолошки променет апикален парадонт и има за цел да го зачува забот во целост во оралната средина, или барем неговиот корен, а со тоа да допринесе кон негово функционално и естетско интегрирање во оралната средина.

Ендодонтската тераписката процедура претставува сума од хронолошки детерминирани постапки кои чекор по чекор се реализираат. По поставување на прецизна дијагноза се отстранува патолошки променетото ткиво од каналниот комплекс <sup>(15,38,58,78)</sup>. Во натамошниот тек се оди кон канална препарација и интраканална дезинфекција и стерилизација со единствена цел елиминација на патолошките агенси присутни во каналниот систем, односно при состојби на инфицирани коренски канали целосно уништување на микроорганизмите во денгинските тубули и ендодонтскиот спациум. На овај начин, се сторнира дисаминацијата на инфективниот материјал во каналниот простор, во апикалната ареа и се превенира појавата на периапикалните патози.

Дефинитивната канална обтурација, која се надоврзува во текот на каналната терапија претставува клучен момент од кој во натамошниот пост ендодонтски период според многу ендодонти зависи успехот и времетраењето на третираниот заб во оралната средина <sup>(1,15,58,78)</sup>. Хронолошки последно, но според некои автори и круцијално, се реализира реставрирањето во делот на коронката како терминална фаза од ендодонтската терапија.

Во било која фаза од лекувањето на пулпините заболувања можни се превиди, кои финално му даваат на ендодонтскиот третман карактеризација како неуспешен, или пак доаѓа до појава на периапикална конфигурација, по одредена временска инстанца.



Мнозинството ендодонти се согласуваат дека микролејкиџот (microleakage) или пропустливоста, микротечењето, перколацијата, односно истекувањето, микропротокот, недихтувањето, или подлизгувањето во предел на коренот, по должината на дефинитивното канално полнење, или преку и низ апикалниот отвор, претставувал и се уште претставува еден од клучните моменти кои го доведуваат во прашање успехот на ендодонтскиот третман. Исто така микролејкиџот во делот на коронката кој придонесува за комуникација на оралните флуиди со каналниот систем и неговата содржина се претпоставува дека е потенцијален фактор кој ја оневозможува апикалната реституција.

---

---

**ПОЈДОВНИ ЛИТЕРАТУРНИ  
ИНФОРМАЦИИ**

## ПОЈДОВНИ ЛИТЕРАТУРНИ ИНФОРМАЦИИ

Микротечењето претставува физичка појава на придвижување на течности, флуиди и микроорганизми од оралната средина кон кавитетите, низ ендодонталниот простор кон апикалните и периапикалните простори. Оваа дискретна миграција, која ендодонтите ја проучувале уште во 60тите години на минатиот век<sup>78</sup> и се апострофира како можна причина за рушење на интегритетот како на коронарното така и на интраканалното полнење, резултира со контаминација, растварање на цементот, формирање на празни простори и транспорт на инфективен материјал надвор од коренот на забот во периапикалната зона. Последователно, се компромитира успехот на ендодонтската терапија, се јавува субјективен дискомфорт, се надоврзува ретретман или хирушка интервенција, финално, губиток на третираниот заб.

### АПИКАЛНО МИКРОТЕЧЕЊЕ

Апикалниот микролејкиц или микропроток е појава присутна во каналниот систем и е во тесна врска со техничкиот квалитет на интраканалната обтурација. Неговата елиминација како негативна страна на ендодонтската терапија, претставува предизвик за испитување и верифицирање, со тенденција за негово редуцирање до најнискиот можен минимум кој нема да ја искомпромитира процедурата а ќе евалуира со успешна ендодонтска рехабилитација.

Основен услов за успешна ендодонтска терапија е целосна и квалитетна тродимензионална канална обтурација и истата претставува компилација од цементна супстанца и гутаперка која во каналот се аплицира според различни техники. За проценка на апикалната микропропустливост ендодонтите ги тестираат можностите за запечатување на цементите, техниката на апликација на гутаперката во ендодонтскиот простор, односно го следат интраканалното полнење во целост.

### ❖ *цементни*- апикална перколација

**Osins**<sup>89</sup> и соработниците го одредуваат микролејкицот на четири силери (цементи) и две техники на гутаперка апликација. Најниска пропустливост која ја детерминираат електрохемиски, покажува  $\text{AH}_{26}$  цементот во комбинација со вертикална топлотна кондензација на гутаперката. Авторите сметаат дека генерално сите цементи пропуштаат, како резултат на пукнатини помеѓу полнењето и дентинот, физичките перформанси на материјалот, линеарната контракција, постојаноста на силерот во флуиди и слично. Исто така, дентинската пермеабилност битно влијае на микропротокот, како и микро-пукнатините, кои се создаваат во текот на ендодонтската коренска препарација. Различните гутаперка техники може да предизвикаат пукнатини во каналот и го зголемат лејкицот, но и анатомските коренски конфигурации делуваат врз пропустливоста, која пак е потенцијална причина за ендодонтски неуспех.

**Mattison.& Fraunhofer**<sup>81</sup> ја одредуваат способноста за запечатување на 5 различни цементи, без гутаперка штифтови, во рок од 30 дена, преку детерминирање на микролејкиц по електрохемиска методологија. Според добиените резултати, како и хистопатолошките карактеристики за компатибилноста на материјалот, авторите го препорачуваат Diaket цементот како препарат од избор за финална канална obturacija.

Повеќе ендодонти се согласуваат дека апикалната пропустливост е одговорна за успехот или неуспехот, при ендододонтскиот третман. **Evans** и **Simon**<sup>35</sup> сметаат дека ефикасни, во obturacionata гутаперка техника, се и латералната ладна кондензација и инјектираната топла гутаперка, но исклучиво во комбинација со цемент. Испитувањето авторите го направиле преку одредување на линеарната мастило пенетрација, па затоа на мислење се дека добиените резултати за микропропустливоста треба да корелираат и со волуменските вредности.

Од појавата на глас-јономер цементите, во седумдесетите години (**Wilson** и **Kent**)<sup>97</sup>, истражувачите усовршувајќи ги истите, формираат соодветен материјал за коронарна реставрација, а потоа и за дефинитивна канална апликација.

Ray & Seltzer<sup>98</sup> ги тестираат физичките особини на ESPE глас јономер цементот за канално полнење. Времето на апликација, начинот на поставување и обложување на коренскиот канал, адаптивбилноста и адхезивноста кон ѕидовите на каналот како и рентген-контрастот го прават овај материјал посупериорен во однос на Grossman's пастата.

Trope & Ray<sup>133</sup> ја испитуваат резистентноста кон фрактури на ендодонтски третираните заби во зависност од материјалот со кој се истите канално obturirани. Авторите го преферираат Ketac-Endo како средство за канално полнење во комбинација со латерална гутаперка техника и присутна е статистички значајна разлика во однос на издржливоста кон кршење на забите третирани со други силери (Roth's 801).

Апикалната пропустливост на различни цементи е предмет на истражување и на Smith & Steiman<sup>118</sup> Авторите, ја одредуваат линеарната апикална пенетрација на мастило, при употреба на латерална кондензација гутаперка техника и четири силери. Сигнификантно повисок апикален микролејкиц покажува Ketac-Endo, за сметка на Tubuliseal.

Квалитативните особености, можноста за obturacija и интраканална адаптација, контракцијата, се неколку особини кои De Gee со сор.<sup>29</sup> ги испитуваат на Ketac-Endo, глас јономер цемент за дефинитивно канално запечатување. Преку транспорт на флуиди авторите волуметриски го одредуваат микролејкицот и ги анализираат и физичките перформанси на овај цемент, воедно тестирајќи го и AN<sub>26</sub>. Компарирајќи ги добиените резултати, епоксидната смола AN<sub>26</sub> и во однос на адхезивноста и во однос на микропропустливоста демонстрира поадекватни квалитативни вредности.

Živković и Mijušković<sup>149</sup> го испитуваат квалитетот на апикалната obturacija според методот на дифузија на боени раствори и врз основа на добиените резултати предност даваат и на двата испитувани силери и тоа AN<sub>26</sub> и Sealapex.

Апикалната пропустливост на Ketac-Endo и AN<sub>26</sub> во комбинација со singl cone и латерална кондензација гутаперка техника **Dalat** и **Ónal**<sup>27</sup> ја испитувале преку линеарно одредување на протокот на мастило во вакуум услови и констатираат дека не постои сигнификантна разлика во апикалниот микролејкиц. Авторите преку визуализација на апикалниот микролејкиц со метиленско плаво и вакуум елиминацијата на заостанатиот воздух, даваат услови за реално одредување на пропустливоста.

**Oliver** и **Abott**<sup>87</sup> апикалната оптурацијата со AN<sub>26</sub> и Ketac-Endo во комбинација со латералната кондензација гутаперка техника, е успешна метода за дефинитивно полнење и истата дава вредности на микропропустливост помали од еден милиметар. Статистички значајна разлика во однос на двата силери, овие автори не детерминирале.

Квалитетот на апексната оптурација во вакуум услови го одредува и **Живковиќ**<sup>152</sup> со соработниците и констатира најголема микропропустливост на боја кај Ketac-Endo, додека пак Selapex покажува најслаба пропустливост.

Презентираните сознанија од авторите го истражуваат микролејкицот низ призмата на квалитативните особености на каналното полнење, било да се работи за цементните obturatori, или пак техниката на гутаперка апликација. **Поповска**<sup>95</sup> ја одредува пропустливоста од аспект на квантитативните вредности на цементната канална паста, односно, улогата на дебелината на цементниот слој при дефинитивната коренска obturacija. Полнењето на каналите со Ketac-Endo изискува потенок слој на паста, додека пак ANplus демонстрира поефикасна obturacija во колку се аплицира во поголема дебелина. Секако дека квантитативните вредности на силерот се во тесна врска со изборот на гутаперка техниката за крајна интраканална obturacija.

**Wu** и сор.<sup>142</sup> во период од 18 месеци го тестираат за микролејкиц новиот цемент на база на силиконска смола RSA- RoekoSeal. Авторите употребуваат латерална гутаперка техника и вертикална кондензација и истражуваниот примерок го препарираат за натамошна протетска супраструктура. Одредувајќи го апикалниот микролејкиц преку методологијата на транспорт на флуиди, авторите ги потен-

цираат обтурационите особини на тестираниот цемент во детерминиранiot временски период и при тоа иако не постои статистички битна разлика меѓу гутаперка техниките, авторите ја преферираат вертикалната кондензација.

Цементите за дефинитивна канална обтурација треба да се постојани на волуменски контракции, да се не токсични за апикалното ткиво, лесно да се аплицираат и адхерентно адаптираат за ѕидовите на каналот и гутаперка полнењето. Воедно, треба да поседуваат антиминобен ефект со кој ќе делуваат на микроорганизмите и ендотоксините во каналниот спациум но и во дентинските тубули. Gomes и сор.<sup>47</sup> го испитуваат антибактерискиот потенцијал на 5 цемента за канална обтурација, во *in vitro* услови на *Candida albicans*, *Staphylococcus aureus*, *Enterococcus faecalis*, *Streptococcus sanguis* и *Actinomyces naeslundii*. Тестираните цемента се со различни основни супстанции како цинк-оксид- еугенол, калциум хидроксид, епокси смоли и сл., но и содржат параформалдехиди кои се и токсични за периапикалното ткиво. Резултатите кои ги добиле авторите укажуваат дека најизразена зона на инхибиција на бактериски раст демонстрираат препаратите на база на цинк-оксид-еугенол, за сметка на калциум хидроксид силерите. Параформалдехидната материја не влијае на антиминобниот потенцијал на цементот, за што сведочат добиените резултати од тестирањето на Endomethasone и Endomethasone N. Како најрезистентен се покажал *Enterococcus faecalis* а највисокиот антибактериски ефект кој го демонстрирале цементите е во првите 24 часа. Како заклучок, за успешна ендодонтска терапија авторите препорачуваат: солидна интраканална препаратација со иригација, дефинитивна канална обтурација: апикално и коронарно и финална коронарна реставрација.

Предмет на истражување на апикалната микропропустливост на различни цемента за канално запечатување претставува и студијата на Mitić и сор.<sup>82</sup> каде се тестираат обтурационите перформанси на Roeko Seal (RSA)<sup>®</sup> и Apexit<sup>®</sup>. По слаби адхезивни карактеристики демонстрира Apexit<sup>®</sup>, и авторите препорачуваат дека не само карактерот на цементот и воопшто каналната обтурација, туку и соодветната интраканална препаратација пропратена со иригација се неопходни за целосен клинички ефект.

Qiong Xu и сор.<sup>144</sup> промовираат нов квантитативен модел за одредување на каналниот микролејкиц, поточно ги тестираат различните цементи со поставување на гликозен раствор и натамошна спектрофотометриска анализа. Авторите преку новоформираната методологија ја испитуваат апикалната пропустливост во интервал од 10 дена на 4 видови цементи, по еден претставник од различните групи: на база на цинк оксид, калциум хидроксид, епокси смоли и гласјономер цементи. Под условите во нивната студија резимираат дека неструктивната, долгорочна квантитативна евалуација на ендодонтската микропропустливост, со гликоза и спектрофотометриска проценка, Pulp Canal Sealer EWT демонстрирал поголемо микротечење спореден со Selapex и ANPlus.

Oguzoğlu и сор.<sup>88</sup> предлагаат модификација на методот за квантитативно одредување на микропропустливоста преку флуид филтрација. Авторите за детерминирање на ендодонтскиот микролејкиц на 10 различни силери покрај филтрацијата, користат и компјутерска квантификација со што предлагаат нови можности во верификацијата на микротечењето и сметаат дека резултатите од ова испитување се прецизни и целосно реални.

Способностите за обтурација на RSA цементот со single - cone гутаперка техниката, во зависност од апликацијата на силерот и можностите за екструзија на полнењето Wu и сор.<sup>143</sup> го одредуваат преку мерење на апикалната пропустливост во период од една година во *in vitro* услови. Супериорните перформанси на силиконската смола аплицирана со двојна спирална лентула како и техниката на една гутаперка претставуваат цврсто канално полнење без микролејкиц, и слаба екструзија вон каналниот систем. Механичката интраканална препарација поткрепена со ултразвучната финална обработка, придонесува до херметичко канално обтурирање и со една гутаперка.

#### ❖ *гутаперка техники*- апикален микролејкиц

Rheme<sup>101</sup> и соработниците со радиоактивен <sup>14</sup>C - серум албумин ја одредуваат каналната пропустливост при различни техники на гутаперка обтурација: латерална кондензација, вертикална кондензација и Hydron.



Авторите констатираат радиоизотопна канална пропустливост со најголем интензитет во групата со Hydrox, додека помеѓу останатите гутаперка техники е присутна перколација, која не е статистички различна.

Veis<sup>138</sup> и соработниците ендодонтски третираат *in vivo* заби кои се планирани за екстракција. Половината од нив ги полнат со латерална гутаперка кондензација а останатите со инжекциона техника. После две недели, забите се екстрахираат, потопуваат во мастило и после декалцификацијата авторите на напречни пресеци под стереомикроскоп ја детерминираат линеарната пропустливост на мастило. Од добиените резултати, латералната кондензација успешно ги обтурира апикалните партии од коренот (тоа се првите шест напречни пресеци), за понатаму инжекционата техника да се покаже како поуспешна. Сигнификантно значајна разлика не постои.

Dalat и Spångberg<sup>26</sup> своите испитувања ги насочуваат кон одредување на апикалната микропустливост, преку линеарна дифузија на боја, во вакуум услови. Всушност, авторите вршат компарација на пет техники гутаперка обтурација и единствен силер AN<sub>26</sub>. Статистички сигнификантна разлика во микролејкицот не регистрираат, но после термафил обтурацијата, single-cone техниката со AN<sub>26</sub> цементот покажува најниски вредности на перколација.

Микролејкицот, сигнификантно не се разликува при техниката на топла вертикална гутаперка кондензација и инжекционата гутаперка. Skinner. и Himel<sup>116</sup> ги компарираат овие две техники, и истите без цемент се пропратени со перколација. Самата инжекциона процедура има ограничени можности во услови на тенки, грацилни, анатомски тешко достапни коренски канали.

Gençoğlu и сор<sup>44,45</sup> во две последователни студии ја испитуваат каналната обтурација во апикалната регија во зависност од видот на гутаперка техниката во коренскиот канал. Тестирајќи ги различните начини на гутаперка апликација, авторот заклучува дека поуспешно е каналното запечатување, за што сведочат и напречните пресеци на испитуваните заби, кога во каналниот систем доминира гутаперката и тоа термички променета, за сметка на ладните гутаперка кондензации.

Во однос на единечната single cone обтурација, истата бара поголема количина на цемент и може да се користи при силери како AN<sub>26</sub>, или ANplus, всушност каде се работи за смолести материјали.

Bousetta и сор.<sup>18</sup> врз база на сопствено истражување на апикалната микропропустливост на различни кондензации на гутаперка, на хоризонтални пресеци, сумираат дека обтурацијата со термопластична гутаперка манифестира подобро апикално запечатување во споредба со конвенционалната латерална ладна кондензација. Контрадикторните податоци за микропропустливоста на Thermafil, Herofill Soft-Core и другите системи на гутаперка со централен носач, се должи на разноразните препарациони методологии кои реперкуираат и во апикалниот микролејкиц.

Aqgrabawi<sup>4</sup> ја испитува каналната обтурација и периапикалните лезии присутни во ретроспективен период од 5 год. *in vivo* на ендодонтски третираните и канално запечатени заби со две гутаперка техники: латерална гутаперка кондензација и Schlinger метод со топла вертикална компакција. Авторот преку рентген проценка го верифицира успехот на ендодонтскиот третман и истиот е сигнификантно повисок кај обтурираните заби по Schlinger методот (вертикална топла компакција), поточно присуството на периапикалните патози е повисоко при латералната гутаперка кондензација.

Испитувањата кои ги преземаат ендодонтите независно на што се однесуваат: дали се работи за квалитетот на материјалите за обтурација, или антимицробниот потенцијал на користените медикаменти, ириганси, или пак микролејкицот на било кое ниво, се се тоа процедури со основна цел да се добијата податоци за условите *in vivo* и се искористат ново добиените податоци во клинички услови што ќе резултира со успешна ендодонтска терапија. Па во тој контекст се насочени истражувањата на Gatewood и сор.<sup>44</sup> кои одредуваат апикален микролејкиц во услови, максимално приближни како во оралната средина, тестирајќи ги во исто време и препарационите техники (три на број) и различните (три) гутаперка обтураци. Изведувајќи го експериментот на молари, аплицирани на фантомски глави со целосна симулација на *in vivo* услови, авторите, во натамошната постапка преку одредување

на продорот на боен раствор, на напречни пресеци, ги анализираат добиените резултати и сумираат дека: Thermafil демонстрира најголема апикална микропропустливост и истата е во корелација со закривеноста на коренскиот канал, а најподобна, во однос на апикалниот микролејкиц е латералната гутаперка кондензациона техника. Авторите се осврнуваат на различната пенетрација на метиленското сино и Pelican Ink растворите и сметаат дека не е возможно да се преземат егзактни постапки кои би симулирале идентични *in vivo* услови.

Holland<sup>51</sup> и соработниците го испитувале апикалното полнење и пропустливоста на калциум хидроксид експериментални гутаперки и третирање на коренот со препарат на истата база. Добиеените резултати, сугерираат дека при употреба на калциум хидроксид гутаперка за дефинитивна канална obturacija сигнификантно се намалува апикалниот микролејкиц. Исто така мислат дека препаратите на база на калциум хидроксид највероватно прават како чеп или лимит во апикалната регија и го редуцираат апикалното излевање.

Berbert и сор.<sup>12</sup> се на мислење дека единствениот фактор кој доведува до појава на хронични апикални патози се микроорганизмите во каналниот систем, посебно ако примарното заболување на пулпата било некроза или пак гангрена. Своето испитување го спроведуваат на експериментални животни-кучиња кај кои вештачки предизвикуваат хронични апикални периодонтити во период од 6 месеци. Истите интерсеансно ги третираат со калциум хидроксид препарати: класичен и збогатен со пара моно хлор фенол камфор. По дефинитивната канална obturacija на третираните канали, хистолошката анализа оди во прилог на биолошките карактеристики и биокомпатибилност на Sealapex, но и неговиот антимикробен ефект.

Holland и сор.<sup>52</sup> ја испитуваат апикалната микропропустливост кога во каналот се аплицираат калциум хидроксид гутаперка штифтови. Имено, овие модифицирани конуси, иако, нивото на калциум хидроксидот е редуцирано кога се заверени под ISO стандардите, сепак испитувањето за апикалниот микролејкиц според методата на пропустливост на боени раствори во вакуум услови, покажало, дека obturacijata со нив кога се користат како латерална кондензација е компактна, и со помала пропустливост компарирано со обичните гутаперки. Иако сигни-

фигантна разлика не постои авторите сметаат на ефикасната канална обтурација со овие гутаперки, во комбинација со силери на база на цинк-еугенол, епокси смоли и слично.

**Bodrumlu & Alaçam**<sup>15</sup> ги тестираат антимикуробните и антифунгицидните особини на медикаментозните гутаперки збогатени со јодоформ. Иако е присутна зона на инхибиција на бактерискиот раст кај 5 те видови и *Candida albicans*, авторите потенцираат дека ова се само *in vitro* испитувања и се потребни натамошни клинички тестирања.

#### ❖ **денџални адхезиви - апикална пропустливост**

**Zidan** и сор.<sup>146</sup> ја испитуваат апикалната пропустливост на канали обтурирани со денџални адхезиви и прво латерална гутаперка техника а по две години, истите автори го истражуваат апикалното обтурирање кога во каналот наместо цементна сунстанција се аплицираат различни типови на адхезивни средства и single cone гутаперка<sup>148</sup>. Scotchbond адхезивот манифестира најниска апикална мастило пропустливост и при двете гутаперка техники, додека компарацијата на гутаперка запечатувањето не покажува сигнификантна разлика. Авторите се произнесуваат дека апикалниот микролејкиц е независен од техниката на гутаперка апликација кога како цемент се користат денџалните адхезиви и даваат визија и можност за нови перспективи во каналната обтурација.

**Ferrari** и сор.<sup>36</sup> за реставрирање на изгубените забни ткива во тек на ендодонтската процедура предлагаат композитни интраканални анкери кои се прицврстуваат со различни адхезиви. Авторите предпочитаат целосна интраканална апликација на адхезивите до апикалната ареа со помош на тенки четкички-апликатори со што се зацврстува и стабилизира ретинирањето на неметалните надградби за сидовите на каналот, за што сведочат и SEM анализите.

**Bouillaguet** и сор.<sup>17</sup> ја испитуваат нултата хипотеза за влијанието на особините, осветлувањето, растојанието кон апикалната третина, врз цврстината и ад-

хезивноста на различни адхезиви долж коренскиот канал, при цементирање на композитни колчиња. Авторите ја тестираат и јачината на врската и нејзините варијации од коронарно кон апикално и препорачуваат дека цементирањето на безметалните протетски интраканални структури пожелно е да биде со композитни смоли и соодветни дентални адхезиви.

Како императив во ендодонтската терапија се поставува дефинитивната херметичка канална obturacija. Улогата на цементот е интимно да се адхерира за дентинските ѕидови од една страна, и прилегне до гутаперката без можност за празни простори и микро пукнатини. Gogos и сор.<sup>46</sup> ги испитуваат адхезивните можности на AN<sub>26</sub> епоксид смолата, кога претходно се подготви коренскиот канал со кондиционери и се аплицираат различни адхезивни системи. Така подготвени и дефинитивно obturirani испитуваните коренски канали, авторите ги тестираат на притисок и заклучуваат дека цементот AN<sub>26</sub> цврсто се врзува за дентинската канална структура, кондиционирањето со фосфорната киселина е по успешно од колку со EDTA, но и самите го потенцираат инвазивниот карактер на фосфорната киселина за апикалните ткива. Најдобри резултати во однос на отпорноста на сврзување демонстрираат само-нагризувачките адхезивни средства кои во исто време го одстрануваат и валканиот слој, до разумно ниво, но сепак доволно да се постигне интраканална херметичка тродимензионална obturacija.

Karadag и сор.<sup>62</sup> испитуваат апикален микролејкиц на ендодонтски третирани заби и финално obturirani со Syntac-дентален адхезив и Prime&Bond ацетонски адхезив. За превенирање на апикалната и коронарна микропропустливост авторите препорачуваат користење на адхезивни системи во коренскиот канал, заедно со смолестите цемента. Бидејќи ацетонот како составен дел во Prime&Bond адхезивот има улога во зацврстување на врската, употребата на овај вид смоли со соодветни цемента и гутаперка придонесуваат за херметичка канална obturacija.

Contardoa и сор.<sup>23</sup> презентираат нов метод за одредување на апикалното и канално запечатување во услови кога во ендодонтскиот простор се надградуваат безметални конструкции. Преку синхронизирана радијална микротомографија се креира и емитува 3d слика за состојбата во каналот, односно се регистрираат пот-

полно сите микропукнатини и порозности помеѓу дентинските ѕидови, цѐментот за дефинитивна интраканална обтурација, гутаперка штифтот. Методата е доста ефикасна но бидејќи се испитува мало видно поле во подолг временски интервал (6h), како можност за натамошно реализирање и проследување на апикалната канална обтурација авторите сметаат ќе допринесе во блиска иднина.

Улогата на каналното полнење не треба ниту да се потценува но и да не се преценува, сметаат **Ботушанов & Владимиров**<sup>16</sup>. Авторите потенцираат дека и при најдоброто спроведено канално лекување можни се компликации до колку не се реализира правилен избор на полнење или пак каналите не се квалитетно обтурираат. Но од друга страна, не треба да се очекува дека само каналното полнење ќе го реши проблемот на ендодонтското лекување на забот.

#### ❖ *инџира-канална преџарација- апикален микролејкиџ*

Современата ендодонтска наука се базира врз три принципи кои во англиското јазично подрачје се познати и како *CLEANING - SHAPING - FILLING: ЧИСТЕЊЕ - ОБЛИКУВАЊЕ - ПОЛНЕЊЕ*. Појавата на периапикалните патози по одредена временска инстанца од ендодонтската терапија на воспаленијата на пулпата во основа се регистрира како неуспех во самата терапија, и респектирајќи ги базичните ендодонтски постулати, причината за ваквиот исход лежи во пропусти во текот на третманот.

Ендодонтската подготовка на каналот како многу важен аспект во текот на терапијата (**Матовска**<sup>79</sup>, **Ботушанов**<sup>16</sup>, **Filipović**<sup>39</sup>) се изведува со рачни инструменти и машински канални проширувачи.

Според **Evans** и **Simon**<sup>35</sup> каналната преџарација, како и елиминацијата на smear layer битно не делуваат на каналното полнење, а со тоа и на апикалната перколација. Авторите го направиле испитувањето преку одредување на линеарната мастило пенетрација, па затоа на мислење се дека добиените резултати за микропропустливоста треба да корелираат и со волуменските вредности.

Fraunhofer<sup>41</sup> со соработниците врз основа на електрохемиските испитувања, детерминираат сигнификантно пониски вредности на микропропустливоста при отстранувањето на smear layer, исто и кога обтурацијата се извршува со термопластична гутаперка. Машинската канална препарација со NiTi каналните препаратори придонесува за намалување на каналната микропропустливост.

Namazikhah<sup>84</sup> со соработниците го испитува апикалниот микролејкиц кога каналите се обработуваат со рачни NiTi препаратори и употреба на Lightspeed NiTi машински проширувачи. Дефинитивната канална обтурација авторите ја прават со Термафил гутаперка техника и латерална кондензација за компарација и единствен селер AN<sub>26</sub>. Констатираат дека нема сигнификантна разлика во микропропустливоста помеѓу двете техники на гутаперка апликација. Исто така, техниката на препарација рачна или машинска значајно не го менува апикалниот микролејкиц.

Оцаклиевска<sup>91</sup> ги тестира клиничките перформанси на Pro File, еластичните машински препаратори и сугерира на нивната апликативна можност кај прави и закривени канали. Постепената препарација од коронарниот кон апикалниот дел на каналот (Crown-down) ја редуцира можноста за оштетување на апикалниот стоп, а воедно се елиминира вон апикалната екструзија на инфективен материјал.

Bezerra и сор.<sup>14</sup> ја истражуваат апикалната микропропустливост во *in vitro* услови при препарација на коренските канали со машински Ni-Ti препаратори и во исто време ја споредуваат каналната обтурација на три различни гутаперка техники. Нај изразена пропустливост на мастило демонстрира System B, па латералната кондензација, а како најуспешна се покажала вертикалната ладна кондензација.

Ristoski<sup>103</sup> и соработниците го детерминира коронарниот микропроток во *in vitro* услови кај заби интраканално препарирани со Pro File инструмент ии мануелни препаратори. Иако сигнификантна разлика не регистрира, супериорните особини на машинските инструменти манифестираат и минимална коронарна мастило микропропустливост.

Torabinejad и сор.<sup>131</sup> во ревијалната студија се произнесуваат за ендодонтската терапија на пулпо-пародонталниот комплекс, и влијанието на валканиот слој врз каналната микропропустливост. Сметаат дека истиот треба да се отстрани од коренскиот канал со цел да се добие потполна адхезија на каналниот цемент за сидовите на каналот. Земајќи во предвид дека smear layer е составен од органски и неоргански материји, ендотоксини, микроорганизми, дебридмент и др. неговата елиминација го детерминира успехот на ендодонтската терапија. Но ставовите околу оваа проблематика се поделени и контрадикторни.

Како резултат на физичките и хемиските карактеристики на каналните цементи Sousa -Neto<sup>119</sup> и сор. во својата студија покажале дека постои потреба за отстранување на валканиот слој во каналот, а со тоа се подобрува интраканалната цементна адхезија. Резултатите од нивното истражување потврдуваат дека EDTA најуспешно го отстранува размачканиот слој а со тоа се подобрува апикалното запечатување со епокси-смолестите силери (Sealer 26, смола со калциум хидроксид). Во однос на апикалниот микролејкиц и корелацијата со квалитетот на каналното полнење, поточно неговата адхерентност во апикалната третина, авторите не детерминираат врска помеѓу овие два параметра.

Авторката Clark-Holke и сор.<sup>22</sup> го истражуваат влијанието на smear layer врз бактериската пропустливост. Во *in vitro* услови со мешавина од три анаеробни микроорганизми, во периодот од 60 дена ја одредуваат бактериската пенетрација од коронарно кон апикално. Отстранувањето на валканиот слој по должината на каналните сидови придонесува до интимна и цврста врска помеѓу цементот (AH<sub>26</sub>) и дентинот, а во однос на бактерискиот микролејкиц резултира со апикална непропустливост, по прецизно: се намалува протокот на микроорганизми во каналниот систем.

Estrela и сор.<sup>34</sup> врз база на клинички и хистолошки испитувања на експериментални животни (кучиња), препорачуваат користење на калциум-хидроксид пасти како интерсеансна медикација при терапијата на периапикалните лезии. Проценувајќи го антимикробниот потенцијал и на различни ириганси меѓу кои и малеичната киселина сметаат дека: интраканалната стерилизација и препарација



следена со интерсеансна медикација го детерминираат успехот на ендодонтската терапија посебно при хроничните периапикални парадонтити.

**Silva** и сор.<sup>112</sup> го испитуваат влијанието на различни ириганси врз бактеријскиот интраканален материјал. Тие кај кучиња во ендодонтскиот простор аплицираат ендотоксин Lipid A, и по одредена временска инстанца ги третираат забите и периапикалните лезии. Факт е дека ни еден од посочените ириганси (натриум хипохлорид, хлорхексидин и др.) не може целосно да го уништи инфективниот материјал, но и присутниот ендотоксин. Авторите препорачуваат интраканална препарација следена со интензивна иригација со алкални средства, по што следи трајна канална обтурација. **Nissan** и сор.<sup>112</sup> пак потенцираат дека ендотоксинот од грам негативните (G<sup>-</sup>) бактерии може да перзистира и до 0,5mm во длабочина во дентинските тубули.

Предмет на истражување на интраканалниот дебридмент и размачканиот слој е и на **Serafino**<sup>111</sup> со соработниците, кои преку скенинг микроскопија го следат smear layer на три нивоа: коронарно, во средината на каналот и во апикалниот дел. По ендодонтската терапија и елиминацијата на валканиот слој со два типа на ириганси, авторите ги препарираат забите за композитни надградби. И покрај механичката препарација следена со иригација и интервенирање за елиминација на валканиот слој истиот перзистира во поедини ареи од каналот со што се нарушува цементната интраканална адхезија, а во коронарната порција од каналите послабо микроскопски се забележува.

Отстранувањето на размачканиот интраканален слој како фактор кој ја фаворизира апикалната микропропустливост е предмет на истражување и на **Wang** и сор.<sup>139</sup> Авторите ја испитуваат апикалната микропропустливост на коренски канали третирани со диода ласер, како и нивото на температурата што се ослободува во текот на ирадијацијата. Сигнификантното намалување на апикалниот микролејкиц и елиминацијата на smear layer проследено со лесно покачување на температурата ја прави оваа метода апликативна при обработка на коренските канали дури и во непристапните микро простори.

Ренцова<sup>100</sup> со соработниците ја испитува апикалната канална адаптација во корелација со елиминацијата на валканиот слој. Значително подобра апикална адхезија на каналното полнење е присутна при елиминацијата на smear layer со Dia-Prep и EDTA.

## КОРОНАРЕН МИКРОЛЕЈКИЦ

Презентираните литературни податоци даваат потврда за улогата на каналната препарација, изборот на цемент, соодветната гутаперка техника за дефинитивна obturacija во текот на ендодонтската терапија. Овие фактори го фаворизираат или минимизираат проблемот на апикалното микротечење.

Линеарната микропропустливост на растворите во боја како метиленско плаво, базичен фусцин, мастило, сугерираат на комуникација на каналната средина со апикалните и оралните флуиди. Дефинитивната канална obturacija подразбира потполно затворање на каналниот систем како во апикалната ареа така и во коронарниот дел (Ботуцанов<sup>16</sup>). Финалната постапка во ендодонтската терапија е поставување на коронарна реставрација, како бариера помеѓу забниот ендодонциум и оралната средина.

Различни се ставовите на ендодонтите во однос на улогата на коронарниот микролејкиц врз каналното полнење, успехот на терапијата како и периапикалниот статус на ендодонтски третирани заби.

Marshall и Massler<sup>78</sup> со помош на шест радиоизотопи (<sup>35</sup>S, <sup>131</sup>I, <sup>86</sup>Rb, <sup>22</sup>Na, <sup>32</sup>P и <sup>45</sup>Ca) ја испитувале маргиналната пропустливост и адаптација на каналното полнење, силерот и неговото прилепување долж каналот во апикалната третина, како и варијациите на гутаперка техника и сребрени колчиња. Исто така ја одредувале и пропустливоста на забите што доаѓа од регијата на коронката и како таква влијае врз квалитетот на каналното полнење. Минатите истражувања на истите автори регистрираат присуство на раствор од генциана-виолет, посебно ако кавитетите се obturirani само со тампонче. Додека пак во испитувањата со радиоизотопи, истите пенетрираат еквивалентно добро независно на оклузалната obturacija, бидејќи се

работи за трасери со многу помали молекули, за разлика од онаа на растворите. Авторите се сложуваат дека доброто оклузално полнење е есенцијално во текот на ендодонтскиот третман и истото може да го модифицира каналното полнење.

Низ призмата на линеарната и волуменска пропустливост на растворите во боја се презентира едната страна на проблемот на микролејкицот. Во еко системот на оралната средина се присутни микроорганизмите кои со своите димензии и преку циркулацијата на плунката и оралните флуиди непречено се движат. Нивната перколација ја претставува втората страна на проблемот микропропустливост. Swanson и Madison<sup>124</sup> го испитуваат коронарното протекување во зависност од времето на експозиција на каналната содржина на артифициелна салива. Иако не детерминирале сигнификантна разлика во коронарниот микролејкиц по 3 дена и по 8 дена експозиција во артифициелна плунка, авторките сметаат дека покрај квалитетното апикално полнење, потенцијален етиолошки фактор кој ја детерминира ендодонтската терапија претставува коронарната перколација.

Madison, Swanson и Chiles<sup>75</sup> во вториот дел од испитувањето за коронарниот микролејкиц, во зависност од каналното полнење; поточно типот на силер, ги изложуваат *in vitro* ендодонтски третираните заби на артифициелна салива. Цементот AN<sub>26</sub> со техника на латерална кондензација на гутаперката, демонстрира најголема микропропустливост, додека пак Selapex силерот е најслабо пропустлив.

Во третиот дел од истражувањето за коронарниот микролејкиц Madison и Wilcox<sup>76</sup> ендодонтски ги третираат постериорните заби кај мајмуни и кавитетите ги obtурираат со Cavit. Каналното полнење го изведуваат со три силери: AN<sub>26</sub>, Selapex, и Roth, како и латерална кондензација гутаперка техника. По 72 часа, авторките го отстрануваат привременото коронарно полнење и во текот на една недела каналната содржина ја изложуваат на оралната средина. Како и во минатите *in vitro* истражувања најпропустлив е силерот AN<sub>26</sub>, но без статистичка сигнификантна разлика. Сумарно, авторките сметаат дека треба да се обрне внимание на коронарното полнење во текот на ендодонтскиот третман и како финална терапевска процедура при лекувањето на забите.

Kersten & Moorer<sup>65</sup> сметаат дека критичните вредности на микролејкицот се причина за периапикални болести и се погубни за периапикалната ткивна репарација. Независно од методот на канално полнење, пропустливоста на партикули со бактериска величина и поголеми протеински молекули, како и ниско тежинските супстанции, не може да се превенира. Микролејкицот како самостоен е неверојатно да игра пресудна улога во апексните заболувања, но не треба и да се постави како битен фактор во периапикалните патози.

Magura<sup>77</sup> со соработниците ја истражуваат саливарната пенетрација *in vitro* на ендодонтски третираните заби. По 48 часа изложеност на бактериска суспензија и салива, привременото полнење во кавитетот покажува 26% пропустливост. Авторите докажуваат дека салива пенетрацијата сигнификантно е поголема по 3 месеци, и за превенција на коронарниот проток препорачуваат привремено полнење со дебелина од најмалку 3мм.

Ендодонтскиот простор во кој е сместено пулпното ткиво не секогаш има правилна овална форма односно може и да е сплескан, во цервикалните партии да е округол па колку се оди кон апикално да е елипсоиден и слично. Испитувањата за апикалната микропропустливост на термафил системот ја потврдуваат неговата супериорност во апикалната ареа, посебно при криви коренски канали. Baumgardner и сор.<sup>10</sup> ја испитуваат коронарната микропропустливост на термафил гутаперка техниката споредено со латералната кондензација. Обликот на термафил гутаперка носачите е како "свеќа" што дава за право да се преиспита неговата адаптација во каналот во коронарниот дел. Резултатите покажале дека и линеарната боја пенетрација и волуметриската проценка на коронарниот микролејкиц е нај голема кај обтурацијата со термафил, додека како техника со голема запечатувачка способност авторите ја претпочитаат ладната латерална кондензација модифицирана со топла вертикална компакција во цервикалната регија. Базирајќи се на клиничката сигнификантност детерминирана во истражувањето, авторите посочуваат дека обтурационата техника го афектира и коронарниот микролејкиц, кој по се изгледа е најважен елемент за неуспех на третманот, односно, факторите кои се во релација со овој феномен треба да се идентифицираат.

Taylor<sup>125</sup> и соработниците врз основа на испитувањата *in vitro*, со артифициелна салива, констатираат дека со отстранувањето на "smear layer" поточно валканиот слој во текот на каналната препарација, како и со употреба на AN<sub>26</sub> како силер и техника на вертикална гутаперка компакција, кумулативно се редуцира коронарниот микролејкиц.

Oliver и Abbott<sup>87</sup> во однос на коронарната микропропустливост на Ketac-Endo и AN<sub>26</sub>, се произнесуваат дека поинтимно е припојувањето на глас јономер цементот кон дентинскиот сид, посебно ако се отстрани дел од гутаперката во коронарниот спациум и истиот биде оптуриран со Ketac-Endo цемент.

Živković со сор.<sup>151</sup> го испитува квалитетот на апикалната канална обтурација на четири силери, преку имерзија на ендодонтски третирани заби во бактериска суспензија. Присуство на бактерии во дентинските тубули авторите детерминираат кај сите испитувани цемента за канално полнење.

Микробната контаминација на коренскиот канален систем игра сигнификантна улога во редукција на ендодонтската прогноза. Коронарната микропропустливост преку бактериски маркери ја одредуваат Britto и соработниците<sup>19</sup>. Пониска бактериска миграција во коронарно-апикален правец покажува MicroSeal обтурационата техника со Ketac-Endo како силер. Авторите го прецизираат растојанието на гутаперката при латерална кондензација и при техниката MicroSeal со каналните видови и дебелината на силерот кој ги компензира микро просторите и придонесува до контролирање на коронарниот микролејкиц.

*In vitro* ендотоксин пенетрацијата кај ендодонтски третирани коронарно реставрирани заби испитувале Trope, Chow и Nissan<sup>134</sup>. Важноста на коронарното полнење е поддржана од фактот дека по 24 часа ендотоксинот е присутен во каналната комора.

Клиничката имплементација на заклучоците од истражувањето е: квалитетната коронарна реставрација обезбедува здрав перирадикуларен забен статус.

**Siqueira** и сор.<sup>114</sup> ја испитуваат коронарната пропустливост на хумана плунка во каналниот систем, исполнет со два силери кои содржат калциум хидроксид. Тестираните цемента Sealapex и Sealer 26, во рок од 60 дена, демонстрирале контаминација на интраканалниот простор и тоа Sealapex во 80% а Sealer 26 во 35% од случаите. Авторите ги потврдуваат добрите перформанси на Sealer 26, истиот покажал помало микротечење, но за без резервно употребување на заклучоците во *in vivo* услови сметаат дека се неопходни натамошни истражувања.

**Siquera** и сор.<sup>115</sup> ја одредуваат коронарната бактериска микропустливост на коронарно не обтурирани заби, а канално запечатени со три различни гутаперка техники: латерална кондензација, термафил систем и вертикална топла кондензација. Според добиените резултати нај интензивната перколација започнува од 2-58 ден од истражувањето, а разлика во нивото на саливарниот коронарен микролејкиц авторите не детерминираат. Иако контаминацијата на каналниот систем од коронарните партии е евидентна авторите сметаат во *in vivo* услови ова треба да се прифати со извесна резерва.

Според Инджов<sup>59</sup>, со цел да се постигне комплетно апикално и коронарно полнење на забите, гутаперка штифтовите треба да бидат пресечени во ниво на орофициумот.

#### ❖ **Привремени реставрациски материјали- микропустливост**

Во текот на ендодонтската терапија коронарно стационираните транзиторни кавитети се запечатуваат со материјали за привремена обтурација. **Jacquot**<sup>60</sup> и соработниците покажуваат дека IRM е сигнификантно поотпорен материјал кон вода за разлика од повеќето видови на Cavit.

**Deveaux** и сор.<sup>32</sup> го испитуваат бактерискиот микролејкиц на четири средства за привремена реставрација: Cavit, IRM, TERM и Fermit. Преку претходно срочен модел за детерминирање на микропустливоста авторите ги тестираат обтурационите можности на препаратите во период од 21 ден со целосна анализа на про-

текувањето во тек на вториот, седмиот, четринаесеттиот ден и сл. За комплетно тестирање на материјалите, тие ги експонираат забите на термоциклични стрес процедури, приближни со условите во оралната средина. Cavit како калциум-сулфат-цинк-оксид препарат покажува најголема отпорност кон бактериска пенетрација и во однос на неговото адхерирање кон ѕидовите на кавитетите, тој е без промени во димензиите на лонгитудиналните пресеци кои авторите ги прават во тек на експериментот. TERM како светло-полимеризирачка композитна смола, покажува на што повисока пропустливост, но блиска до Cavit, но во споредба со IRM, овие два препарати прават квалитетно обтурирање на коронката со слаба можност за бактериска пропустливост. Како заклучок авторите го препорачуваат Cavit како средство за запечатување на привремените акцесорни ендодонтски кавитети, освен ако се работи за големи деструкции. TERM ги задоволува обтурационите принципи издржлив е на поголем притисок и демонстрира слаба бактериска пропустливост. Сигнификантно слаба запечатувачка моќ демонстрира материјалот IRM.

Uctasli и Tinaz<sup>135</sup> нагласуваат дека од различните препарати за привремена коронарна оптурација, најадекватни способности покажува Fermil светло-полимеризирачки смолест материјал.

Naoum & Chandler<sup>85</sup> во својот ревијален труд ги изнесуваат хронолошки сите средства за привремена реставрација почнувајќи од гутаперката па преку цинк-оксид-еугенол препаратите, калциум-сулфат цинк-оксидни материјали, поликарбосилни смоли, глас јономер средства, композитни материјали и сл. со детална анализа на особините и нивната употреба како и препораки за нивно користење базирано врз научни литературни истражувања.

Коронарниот микролејкиц на четири материјали за привремено обтурирање е предмет на испитување и на Cruz и неговите соработници<sup>25</sup>. Од презентираниите резултати Fermilот се покажува како најиздржлив во услови на оптоварување и температурни стрес варијации. Не помалку ефикасен е и Caviton, кој во исти услови покажува коронарна микропропустливост до ниво на емаило-дентинската граница.

Tewari & Tewari<sup>130</sup> ја испитуваат можноста за пропуштање на мастило на материјалите за obturacija на пристапните кавитети во текот на ендодонтската терапија. Авторите го испитуваат коронарниот микролејкиц на цинк-оксид-еугенол цементот и Kalzinol, готов препарат. Тестирајќи ја пропустливоста на материјалите во рок од 7 дена, постои статистички значајна разлика во 1 и 2 ден, каде посфикасна obturacija демонстрира Kalzinol. По 7 дена испитување, пропустливоста во пулпната комора е детерминирана и кај цинк-оксид-еугенол цементот и Kalzinol от. Зголемутиот лејкиц на цинк-оксид-еугенол цементот по вториот ден, односно на Kalzinol по четвртиот ден, го потврдува ставот за неопходноста на ваквите материјали во привремените ендодонтски кавитети со цел да се превенира коронарната пенетрација и некомпромитира интраканалната терапија.

Balto и сор.<sup>6</sup> го испитуваат коронарното пропуштање на три материјали за привремено obturiraње: Cavit, IRM и TempBond. Во *in vitro* услови на едно-корени хумани заби, по ендодонтскиот третман, ги препарираат за надградби и отстрануваат до 5mm од каналното полнење во коронарната третина, по две методи: со загреан инструмент- hot-plugger и со механички инструмент Pесо-teamer. Со помош на бактеријата *Streptococcus faecalis* како издржлив микроорганизам и во необични услови, авторите ги испитуваат бактериската пропустливост од ниво на коронката, како и можноста за нарушување на интегритетот на апикалното полнење во зависност од методата на препарација за надградба. Запечатувањето во коронката е најнефективно со Cavit, но без сигнификантна разлика. Авторите посочуваат дека материјалите за привремена obturacija на кавитетите не го превенираат коронарниот микролејкиц, и интегритетот на апикалното полнење не е детерминиран од видот на коронарното полнење. Во случаите каде е невозможна конзервативна коронарна санација, за поставување на интраканални ретенциони структури, пожелно е препарацијата да се направи механички, со соодветна интер-сеансна коронарна obturacija.

Kathleen Seiler<sup>110</sup> испитува коронарна бактериска пропустливост на пет реставративни материјали со микроорганизам маркер *Streptococcus mutans*. Тестираните материјали се привремените средства Cavit и IRM и три вида глас јономер цемента. Во текот на 30 дена најголема микропропустливост демонстрира IRM.



уште околу десеттиот ден, поефикасно затвара Cavit, додека тестираните глас јономер цементи, без сигнифанта разлика се поуспешни во коронарната обтурација. Авторката сумира дека: стаклестите цементи и модифицираните смолести глас јономер цементи, демонстрираат подобро коронарно запечатување кон *Streptococcus mutans* от колку цинк оксид материјалите, како и неопходноста од натамошно испитување на начините и моделите на грешки на овие реставративни материјали во подолг временски период.

### ◆ *Перманентни реставративни материјали-микролејкици*

Истражувањата кои ги преземаат ендодонтите во врска со пропустливоста и лејкицит на средствата за привремена реставрација покажале дека истите материјали не можат целосно да го превенираат истекувањето и нивниот времен карактер е додека трае и ендодонтската терапија. Некои од истражувачите (Uranga<sup>136</sup>) претпочитаат користење на финални реставративни материјали како глас јономер цементите или пак композитните смоли за реставрирање на коронарниот дел од ендоспациумот, со што се обезбедува превенирање од контаминација на каналното полнење посебно, во случаите кога истото е неадекватно. Материјалите за привремена коронарна обтурација резултираат со ризик за апикална флуид пенетрација.

Davalou<sup>28</sup> и соработниците го испитуваат микролејкицитот на ендодонтски третирани заби, коронарно реставрирани со амалгам во комбинација со адхезив Panavia I и Core Paste Temp. И двата тестирани материјали покажале минимална пропустливост која практично се сведува на нула.

Често, дефинитивната реставрација на коронката на одреден заб, целосно не ја отстрануваме и покрај тоа што е неопходен ендодонтски третман. Во текот на каналната терапија правиме привремени, транзициони, минливи кавитети кои се сместени во постоечките реставрации. Истите, додека се спроведува третманот ги обтурираме со привремени реставративни материјали, за финално овие кавитети да ги запечатиме со перманентна реставрација. Pai и сор.<sup>92</sup> испитуваат коронарна пропустливост со методот на мастило пенетрација на материјали за привремено и фи-

нално коронарно запечатување. Авторите го испитуваат микролејкиџот на три нивоа: помеѓу привремениот материјал и примарната реставрација, помеѓу примарната и секундарната трајна реставрација и помеѓу привремениот материјал и сидовите на кавитетот. Резултатите од истражувањето презентираат мала пропусливост помеѓу примарната и секундарната реставрација што е статистички сигнификантно споредено со микролејкиџот на ниво привремено реставративно средство и сидовите на кавитетот. Во однос на тестираниот материјал IRM и Caviton последниот демонстрира по ефикасно запечатување кое авторите сметаат дека се должи на физичките перформанси на ова средство за привремена реставрација.

Howdle<sup>58</sup> и соработниците препорачуваат реставрирање на забите веднаш по каналната оптурација со бондиран амалгам кај ендодонтски третираните молари.

Поставување на изолационен материјал во делот од коронката, над гутаперката, кај ендодонтски третираните заби, резултира со превенирање на дисколорацијата специфична за авиталните заби. Во исто време, Costas и Wong<sup>24</sup> сметаат дека се постигнуваат подобри естетски ефекти при белење на забите кога се поставува 2 мм слој над каналното полнење во делот над емаилово-цементната граница, со што се дистанцира содржината на каналот од коронката.

Saunders & Saunders<sup>107</sup> во својот ревијален труд постапно ги анализираат можните фактори кои доведуваат до неуспех при ендодонтската терапија. Тие се осврнуваат на влијанието на апикалната микропропустливост, уделот на коронарниот микролејкиџ, неговата евалуација при препарација на надградби за протетска реконструкција, неговата превенција и маргинализација. Авторите препорачуваат лимитирање на коронарната микропропустливост кај повеќе корените заби со одстранување на каналната гутаперка до ниво на орофициумот и подложување на дното на пулпната комора со реставративни материјали како амалгам, глас-јономер и слично.

Roghanizad и Jones<sup>105</sup> презентираат слични резултати. Тие отстрануваат по 3 мм од гутаперката од каналното полнење, во коронарниот дел и вака добиениот

простор го оптурираат со амалгам, Cavit и TERM. Во однос на микропропустливоста запечатувањето на овие простори најефикасно е со амалгамско полнење.

Chailertvanitkul и сор.<sup>21</sup> го испитуваат коронарното протекување на ендодонтски третирани повеќе корени заби кога дното на пулпната комора се обложи со смолесто модифициран глас јономер лајнер. Вака подготвените примероци авторите ги поставуваат во бактериска суспензија со анаеробни стрептококи и *Fusobacterium nucleatum*. По временски период од 60 дена авторите констатирале дека во групата каде отворите на ендодонтскиот спациум, биле подложени со реставративен материјал (Vitrebond) бактериска пенетрација од нивото на коронката не детерминирале. Тие сумираат дека модифицираните глас јономер смоли, представуваат бариера која го превенира коронарниот микролејкиц од реставрираната пулпа комора кон ендодонтскиот канален простор.

Повеќето студии кои го истражуваат коронарниот микролејкиц испитувањата ги прават *in vitro* и на еднокорени хумани заби. Tewari & Tewari<sup>129</sup> во својата студија го испитуваат коронарниот микролејкиц на повеќе корени заби, поточно на дното на пулпната комора на ендодонтски третирани заби поставуваат различни материјали и ја тестираат нивната пропустливост во период од 5 дена. Од добиените резултати супериорно е запечатувањето кога се користи глас јономер цемент како подлога па амалгамско полнење, додека пак присуството на цинк оксид олеум кариофилорум со гутаперка под амалгамот резултира со по изразен коронарен микролејкиц. Обтурирањето на дното на комората само со глас јономер цемент е со тенденција на најголема коронарна микропропустливост.

Barkhordar i Kempler<sup>8</sup> одредувајќи ја пропустливоста на композитните материјали аплицирани коронарно при ендодонтски третирани заби, детерминираат пониски вредности кај хемиски полимеризирачките композити, за разлика од светлосно полимеризирачките смоли.

Zaia<sup>145</sup> со соработниците на дното на пулпната комора аплицираат четири различни материјали како превенција на коронарната микропропустливост по ендодонтскиот терапевски третман. Мерејќи го линеарниот пробив на метиленско

плаво констатираат дека ниту еден од испитуваните материјали не може да ја спречи перколацијата. IRM и Coltosol покажуваат сигнификантно подобри перформанси во однос на Vidrion R и Scotch Bond, односно, микропропустливоста поуспешно ја превенираат.

За превенирање на натамошната деструкција на ендодонтски третираните заби неопходна е заштитна коронарна реставрација која ќе обезбеди ретенција и отпорност. Ново произведените капсулирани композитни смоли даваат можност за промена на амалгамските полнења во моларната регија посебно во случаите на ендодонтски терапевски третман. Górguíl и сор.<sup>48</sup> ја испитуваат коронарната и апикална микропропустливост токму на овие материјали во корелација со техниката на нивна кондензација. Коронарниот микролејкиц при мануелната композитна кондензација е по низок во однос на ултразвучната метода но без сигнификантна разлика. Самиот материјал демонстрира поголема апикална микропропустливост на боен раствор от колку коронарен микролејкиц, но не и сигнификантно, а авторите сметаат дека композитните смоли вака капсулирани се со солидна адаптивност како коронарно така и апикално и во комбинација со адхезивните системи даваат прекрасна можност за финално реставрирање на ендодонтски третираните заби.

Инкорпорирањето во кавитетите на финалните композитни реставрации е возможно преку користење на дентални адхезиви кои хемиски се поврзуваат со самите смоли. Јачината на врската како и можноста за микропропустливост во делот од коронката при препарација од втора класа, на три различни дентални адхезиви Vanessa Agias и сор.<sup>5</sup> ја испитуваат и сумираат дека оптимално затварање со најнизок рабен микролејкиц демонстрира Optibond, па потоа Amalgambond plus, додека со нај слаби обтурациони перформанси е само-нагризувачкиот Etch & Prime.

Апостолска<sup>2</sup> детерминира во 80% успешна маргиналана адаптација во оклузалната и цервикалната ареа кај II класа кавитети, реставрирани со композитна смола како класично полнење и коронарен имплант.

Bellamy Raphael<sup>11</sup> во својот ревијален труд се осврнува на комплетниот ендодонтски терапевски третман со посебен акцент врз коронарниот микролејкиц и пре-

пораки за негово редуцирање. Иако во седумдесеттите години од минатиот век се чекало за финално реставрирање на лекуваните заби, денес е неопходно истото да се преземе што побрзо со цел да се избегне реконтаминација на интраканалниот простор. Користењето на денталните адхезиви и композитните смоли за перманентно конзервативно реставрирање на ендодонтски третираниите заби перспективно, дава можност за долготрајна санација на забниот орган.

Директната експозиција на каналното полнење на оралната средина може да се каже дека е една од причините за грешки во каналната терапија. Присуството на интра каналниот дебрис и валканиот слој влијае на адаптацијата на каналното полнење и во апикалната но и во коронарната третина од коренскиот канал. Souza и сор.<sup>120</sup> го испитуваат коронарниот микролејкиц преку мастило пенетрација во *in vitro* услови отстранувајќи го smear layer хемиски со EDTA со аблација со Er: YAG ласер. Во исто време, авторите аплицираат два различни адхезиви во коронарниот дел заштитивајќи го каналното полнење. Сигнификантната редукција на микротечењето во коронарните партии во групата каде се користени денталните адхезиви, сугерира дека отстранувањето на дебрисот и обложувањето на каналното полнење со материјали кои дејствуваат како физичка бариера, се превенира пропустливоста, како и дисаминијата на инфективниот материјал од оралната средина низ каналот кон периапикалното ткиво.

#### ❖ *интра-канални надградби-микропропустливост*

Реставрирањето на ендодонтски третираниите заби претставува финална процедура и истата може да биде со конзервативна санација или пак со интраканална ретенција на која се надоврзува фиксно-протетска конструкција. Madison & Zakariassen<sup>74</sup> вршат волуметриска и линеарна проценка на апикалниот микролејкиц на заби ендодонтски третирани и подготвени преку отстранување на 3mm од гутаперка полнењето за надградби. Авторите компарираат три методи за отстранување на гутаперката од интраканалниот коронарен простор, а анализата на добиените резултати покажала дека не постои статистичка разлика во елиминацијата на гутаперката во коронарните делови. Апикалната пропустливост е секако присутна.

Scurria и сор.<sup>108</sup> во ретроспективната студија ги нотираат коронарните реставрации на ендодонтски третирани заби и во 67% фронталните заби се реставрираат конзервативно, 50% премоларите со протетски реставрации, додека пак во моларната регија 54% конзервативно се рехабилитираат.

Barrieshi и сор.<sup>9</sup> потенцираат дека ако апикалната микропропустливост е неопходна како причина за грешки во каналната терапија, загубата на коронарното полнење е пропратен фактор. Иако многу елементи придонесуваат за грешки и финално неуспех при ендодонтската терапија, присуството на коронарното полнење како врска помеѓу ендодонтските obturativни елементи и оралната средина, превенира плунката, микроорганизмите и нивните продукти навалат во интраканалниот систем. Авторите подготвуваат мешавина од 3 анаеробни бактерии изолирани од инфицирани коренски канали и по ендодонтскиот третман *in vitro*, отстрануваат до 5мм од каналното полнење (значи подготовка како за надградба) и ја следат бактериската пенетрација на скен-електронски-микроскоп. Тие прават и лонгитудинални пресеци и ја проследуваат бактериската колонизација во апикалната ареа по ѕидовите на каналот. Бактериската пенетрација започнува од 48 ден и се фаворизира до 84 ден. Присуството на бактеријата *Peptostreptococcus micros* во испитуваната комора и по 90 дена не е забележано. Хистолошката анализа на лонгитудиналните пресеци покажала интраканална колонизација на коки и бацили, што оди во прилог на коронарниот бактериски лејкиц во *in vivo* услови.

Авторката Heling и сор.<sup>50</sup> во својот ревијален труд се осврнуваат на сите ситуации во кои е директно вклучено влијанието на коронарниот микролејкиц и неговата евалуација во појавата на заболувањата во периапикалната ареа. Тие, преку базата на литературни податоци Medline ги презентираат сите сознанија и испитувања кои при одредени тераписки процедури се засегнати од коронарниот микролејкиц со финална клиничка препорака: препаратацијата на интраканалните анкери треба да се прави под кофердам изолација; отстранувањето на гутаперката од коренскиот канал за подготовка на надградби треба да е со топол инструмент (plugger); останатото интраканално полнење во регијата на апексот не смее да е во должина под 3mm; потребна е интраканална дезинфекција и на надградбата или колчето; поставување на финална реставрација отпорна кон микролејкиц што е

можно побрзо по третманот и до колку ендодонтскиот простор од коронарно бил изложен на оралната средина во тек на 3 месеци задолжително да се преземе ендодонтски ретретман.

Коректен ендодонтски третман со егзактна тродимензионална обтурација на каналниот систем е пред фаза за реставрирање на забите без коронка, како и на забите со минимално преостанато тврдо ткиво. Šegović и сор.<sup>109</sup> во својот ревијален труд се осврнуваат на коронарната како и на каналната микропропустливост при состојби каде коронарната реставрација е лимитирана со протетска рехабилитација. Авторите ги презентираат и своите ставови за изборот на интраканалните ретенциони елементи како и микролејкицот кој перзистира во зависност од материјалот од кој се направени, и видот на цементите со кои се прицврстуваат во каналот. Коронарното полнење претставува ултиматум за успех на ендодонтската терапија-резимираат авторите.

Испитувањето кое го прават Barbosa и сор.<sup>7</sup> е одредување на коронарниот микролејкиц на заби препарирани за надградби, во *in vivo* услови на експериментални животни. Авторите го тестираат зараснувањето во периапикалната регија на ендодонтски третираните заби и наполнети со два цемента - Sealer 26 и Roth 801, испрепарирани за надградби и коронарно обтурирани со привремено средство. Вака третираните заби ги експонираат во период од 3 месеци во оралната средина. По жртвувањето на животните, хистолошката проценка покажала дека апикалната санација е во 40% случаи присутна во групата обтурирана со Sealer 26, додека пак нема ни еден случај во Roth 801 групата. Во однос на коронарниот микролејкиц и транспортот на микроорганизмите низ каналното полнење, испитуваните заби обтурирани со Sealer 26 и Lumikon - средство за привремено затворање, не демонстрирале микропропустливост, додека пак специфичните хистолошки испитувања покажале присуство на бактерии до 70% во групата обтурирана со Roth 801. Авторите препорачуваат дека при ендодонтскиот третман како и во ситуациите каде е потребна фиксно-протетска реконструкција, испрепарираниите заби мора да се обтурираат со привремени материјали во коронарниот дел од ендоспациумот со цел да се превенира и лимитира коронарниот микролејкиц и инфективната дисаминација низ каналниот систем кон периапикалните структури.

Usumez и сор.<sup>137</sup> ја испитуваат коронарната пропустливост на разни видови без-метални надградби, меѓу кои и циркониум системите. Преку методата на транспорт на флуиди, авторите го детерминираат коронарниот микролејкиц и како најпропустливи се циркониумските колчиња за сметка на композитните фибер надградби. Објаснувањето е дека микролејкицот се должи на поставувањето на циркониумските колчиња во две фази што отвара можност за ретивирање на микроорганизми и празни простори меѓу фазно, до моментот на финаланата интраканална апликација.

Bergenholtz & Spångberg<sup>13</sup> во својот ревијален труд се осврнуваат за сите постапки и контроверзни мислења воопшто, започнувајќи од пулпното ткиво, неговото прекривање, заболувањата во и периапексниот простор, со хронолошко изнесување на тераписките процедури, факторите кои влијаат на ендодонтската терапија, постулати за разграничување на нејасните ставови, со единствена цел да се олесни третманот и издигне до највисок можен успех. За коронарниот микролејкиц авторите цитираат дел од известија каде се разработува оваа проблематика во *in vitro* а и во *in vivo* услови. Иако добиените резултати од истражувачите го објаснуваат овој феномен, авторите со резерва ги прифаќаат сознанијата, но се децидни дека не треба да се запостави улогата на коронарниот микролејкиц во и пост ендодонтскиот тераписки третман.

Willershausen и сор.<sup>140</sup> во ретроспективна студија го истражуваат успехот на ендодонтски третираниите заби во врска со перманентната реставрација, со посебно внимание на времето на реализирање на терапијата, поставувањето на реставрацијата како и векот на опстојување на металните интраканални леени надградби. Врз основа на проследувањата и анализите во период од 5 год. авторите се произнесуваат дека ендодонтски третираниите заби перманентно реставрирани со колчиња и леени надградби демонстрирале статистички сигнификантна прогноза за неуспех. Исто така времето изминато до поставување на финалната коронарна реставрација сигнификантно го детерминира прогностичкиот неуспех. Како резиме, истражувачите потенцираат дека успехот на лекуваните заби е тесно поврзан со брзата и дефинитивна коронарна реставрација која превенира бактериска реинфилтрација и контаминација, а добиените резултати одат во прилог на конзерва-



тивна реставрација до колку е возможна, поточно: инсертирањето на неметални или лесни надградби да се избегне.

#### ◆ **периапикален сџајтус - коронарен микролејкиц**

**Wilhelm Pertot**<sup>93</sup> во својот ревијален труд ги расветлува патолошките и етиолошки моменти на хроничните периапикални лезии, и смета дека нивната појава е директно поврзана со контаминација на ендодонтскиот простор со инфективен материјал. Тој исто така потенцира дека техничкиот квалитет на коронарната реставрација во голем процент го детерминира или пак влијае на успехот на ендодонтската терапија, односно, поставување на дефинитивно коронарно полнење по ендодонтската терапија придонесува до заздравување на периапикалните патози.

**Ricucci** и сор.<sup>102</sup> испитувајќи го ретроспективно, периапикалниот статус на ендодонтски третирани заби со или без коронарна реставрација, сугерираат дека проблемот на коронарното течење нема толку големо клиничко значење како што имплицираат бројните *in vitro* студии, каде се докажува пенетрацијата на бактерии и боени раствори вдолж каналното полнење на екстрахирани заби. Авторите сметаат дека во *in vivo* услови многу по сложен е овој процес и додека радиографски да се детерминираат периапикалните лезии миграцијата на микроорганизмите од коронарно кон апикално одамна е започната.

**Kirkevang** и сор.<sup>67</sup> го истражуваат периапикалниот статус на Данската популација на возраст од 20-60 год. во корелација со квалитетот на ендодонтскиот третман и коронарната реставрација. Авторите проследуваат Пантомографски рентгенграми на кои вршат проценка на коронарната реставрација, ендодонтскиот третман преку компактоста на полнењето и должината на распространување во коренскиот канал и кондиционите карактеристики на периапексното ткиво. Анализираниите параметри статистички потврдуваат дека најголем процент (78,3%) на заболувања во периапикалната регија демонстрираат забите со технички слаб квалитет на каналното полнење и на коронарната реставрација. Кај случаите каде не задоволува коронарното полнење две третини од испитуваните заби се со пери-

апикални патози, што е исто така статистички сигнификантно. Врз база на овие испитувања авторите се категорични дека успехот на третираните ендодонтски заби е целосно детерминиран од квалитетната интраканална терапија на која се надоврзува финална коронарна реставрација. За подобрување на периапикалниот статус од посебна важност е секоја фаза на ендодонтската терапија да се изведе во согласност со пропишаните клинички стандарди: асептички услови за работа, соодветна дезинфекција, прецизна одонтометриска проценка, адекватна интраканална препарација, иригација, тродимензионална херметичка канална obturација и финална коронарна реставрација.

De Moor и сор.<sup>30</sup> вршат проценки на апикалното здравје во релација со квалитетот на каналното полнење кај Белгиската популација. На испитуван примерок од 4617 заби врз основа на рентгенграфска анализа авторите констатираат присуство на периапикални заболувања кај 40% од ендодонтски третираните заби, а доста контрадикторно канално obtурираните заби без коронарна реставрација демонстрирале ниска преваленца на периапикални лезии. Статистички висока сигнификантна разлика има во појавата на периапикалните патози кај коронарно реставрирани заби но без ендодонтски третман.

Hommez и сор.<sup>54</sup> го испитуваат влијанието на техничкиот квалитет на коронарните реставрации, детерминиран радиографски и интра-орално, врз периапикалниот статус на ендодонтски третираните заби. Во истражувањето ги проследуваат и релациите на каналното полнење, коронарните obtурации и периапикалните патози. Кога се комбинираат резултатите за квалитетот на реставрациите во коронката, клинички и рентгенграфски, вкупно 67,4% се со прифатлива реставрација и постои статистички сигнификантно помал број на периапикални лезии во испитуваната група. Забите со подлога под реставрацијата имале сигнификантно помалку апикални промени, додека кога ги компарираат композитните со амалгамските полнења исто така перцепирале сигнификантно зголемен број на апикални периодонтити во групата со композитни смоли.

Sritharan<sup>121</sup> во својот ревијален труд за влијанието на коронарното полнење врз апикалното здравје и успехот на ендодонтската терапија дава преглед на мно-

гуге чинители, кои може да делуваат на терапискиот исход. Микролејкицот, апи-калната обтурација, каналната стерилизација и препаација, smear-layer, каналниот силер, техниката на гутаперка апликација, привремените средства за коронарна об-турација и дефинитивните реставрации, сите заедно и во различни комбинации повеќе или помалку ја компромитираат ендодонтската микрохирургија и придоне-суваат да изостане периапикалната реституција.

De Moog и Hommez<sup>31</sup> на експериментален примерок од 937 испитаници, рент-генографски и клинички ги проследуваат коронарните реставрации, каналните полнења и апикалниот статус на ендодонтски третираните заби. Авторите потврду-ваат дека периапикалното здравје е лимитирано од техничкиот квалитет на канал-ното оптурирање и техничкиот квалитет на коронарната реставрација. Коронарниот микролејкиц придонесува за промени во периапикалната ареа.

Hommez и сор.<sup>56</sup> преку T-RFLP анализата што всушност представува DNA-молекуларна верификација на присутните во каналот микроорганизми, поточно со-еви, ги детерминираат *in vivo* на заби со незадоволителни коронарни реставрации, некроза на пулпата или не соодветно интраканално полнење. Примероците ги зе-маат директно од каналот на испитуваните заби кои поседуваат и периапикални лезии. Сензитивноста на методата покажала дека не постои сигнификантна разлика во бактериските видови при некроза и состојби на ендодонтски полнети канали. Во групата на оштетени коронарни реставрации со присутен кариес и не соодветно ен-додонтско канално запечатување, авторите детерминирале сигнификантно по висок број на микроорганизми.

Kojima и сор.<sup>58</sup> преку базата на податоци MEDLINE во ретроспективен период од 1966-2000 год ги проследуваат студиите и податоците за успех на ендодонтскиот третман во врска со периапикалниот статус, виталитетот на пулпата пред терапи-јата и должината на каналното полнење во однос на радиографскиот апекс. Куму-лативната мета-анализа покажала дека успехот е поголем во колку полнењето се протега 2mm до рентгенграфскиот апикален завршеток, во колку терапијата се спроведува на витално пулпно ткиво и секако во овие случаи присуството на периапикалните патози е намалено. Со истржувањето авторите го потврдуваат

фактот дека интраканалното дефинитивно полнење треба да се протега до 2mm од анатомскиот апикален отвор и изгледите за успешна ендодонтска терапија се поврзани со примарното заболување на пулпата.

Khedmat<sup>66</sup> во период од 5 години ретроспективно го проценува успехот на ендодонтски третирани заби со примарно присутни периапикални лезии. Врз база на субјективната симптоматологија и објективните параметри и рентгенграфиите авторот констатира 84% успех во терапијата и потврдува дека дефинитивната интраканална обтурација има директен ефект врз периапикалната инфламација.

---

---

**ЦЕЛ И ПРЕДМЕТ НА  
ИСПИТУВАЊЕТО**

---

---

## ЦЕЛ И ПРЕДМЕТ НА ИСПИТУВАЊЕТО

Основен услов за успешна ендодонтска терапија е да се превенира протокот на микроорганизмите и нивните токсини од оралната средина, преку ендодонтскиот спациум во периапикалниот простор. Истото се постигнува преку целосна канална обтурација, вклучувајќи ги апикалниот и коронарниот крај на забот.

Перзистирачките цементи за трајна интраканална обтурација како и презентираниите техники на гутаперка апликација учествуваат во тродимензионалната херметичка канална обтурација но евидентно е дека истата тешко се постигнува.

Присутните микроорганизми и технички некавалитетната канална обтурација, придонесуваат за микропроток во апикалната регија и се една од причините за неуспех на ендодонтската терапија и појавата на периапикалните патози пост-третманот на воспаленијата на пулпата.

Литературните сознанија сугерираат дека и микропропустливоста во ниво на коронката, која е во тесна врска со техничкиот квалитет на реставрацијата на ендодонтски третираните заби, може да влијае врз успехот на терапијата. Оптимално запечатените канали во контакт со оралните флуиди, во ситуации каде е нарушена привремената или пак дефинитивната коронарна реставрација, предизвикуваат постепено растварање на каналниот цемент, продирање на плунката помеѓу каналните ѕидови и полнењето, инвазија на микроорганизми, реконтаминација на ендодонтскиот простор и рушење на интегритетот на каналното полнење.

Колкава е можноста микротечењето од ниво на коронката и покрај рентген потврдната оптимална канална обтурација, да биде причина за реконтаминација на ендодонтскиот простор, која ќе предизвика, по одреден временски период појава на рентген видливи промени во периапикалните структури, ја иницираа идејата да се направи евалуација на овие состојби.

Цел на оваа докторска дисертација беше да се дефинира и процени влијанието на коронарната односно апикалната микропропусливост во појавата на апикалните пайози, како и нивната улога во неуспехот на ендодонтската терапија.

Предмет на испитување во оваа теза беа и посебните задачи и тоа:

- одредување на коронарната микропропусливост на раствор во боја на привремени и трајни реставрации (валоризирање на линеарната мастило пенетрација),
- утврдување на микробиолошкиот коронарен микропроток на привремени и трајни реставрации (пенетрација на бактеријата *Proteus mirabilis*),
- одредување на микробиолошката апикална микропропусливост кај заби со периапикални патолошки промени
- компарација на рентгенграфската и хистолошката интраканална обтурација
- утврдување на улогата на техничкиот квалитет на каналната обтурација врз апикалното микротечење,
- верификација на ефектот на коронарниот микролејкиц врз периапикалниот пост-ендодонтски статус.

---

---

**МАТЕРИЈАЛ И  
МЕТОД НА РАБОТА**



## МАТЕРИЈАЛ И МЕТОД НА РАБОТА

**Истражувачкиот примерок** во дисертацијата го сочинуваа вкупно 330 хумани заби и 20 кучешки централни инцизиви.

Во функција на реализација на поставените цели направивме *in vitro* истражување, клинички *in vivo* испитувања, и испитувања на експериментални животни.

1. **Првиот дел** од експерименталниот објект на тезата беше *in vitro* испитување на вкупно 240 екстрахирани, интактни, еднокорени хумани заби. По екстракцијата со локална анестезија, забите беа оставени 2 часа во 5% раствор од натриум хипохлорид, со цел да се елиминираат органските материи и остатоци од ткивата и до моментот на испитување истите ги депониравме во физиолошки раствор. Сите заби беа ендодонтски третирани според класичната техника, проследена со 2,5% рор на натриум хипохлорид иригација. Во натамошната постапка во зависност од коронарната и каналната обтурација забите ги категоризиравме во шест групи:

■ Првата група ја сочинуваа 40 еднокорени заби ендодонтски третирани и обтурирани до физиолошкиот апикален отвор со AN<sub>26</sub> (De Tray) и класична гутаперка техника (Roeco, Germany) и коронарно реставрирани со адхезив Excite (Ivoclar Vivadent) и композитна смола Tetric ceram (Ivoclar Vivadent).

■ Втората група беше составена од 40 еднокорени ендодонтски третирани заби, канално обтурирани до физиолошкиот апикален отвор со AN<sub>26</sub> (De Tray) и класична гутаперка техника (Roeco, Germany) и коронарно реставрирани со привремено средство - Caviton (GS Fuji).

■ Третата група ја сочинуваа 40 еднокорени ендодонтски третирани заби, канално obtурирани до физиолошкиот апикален отвор со AN<sub>26</sub> (De Tray) и класична гутаперка техника (Roeco, Germany) и коронарно реставрирани со амалгамска реставрација ExtracapD (Galenika).

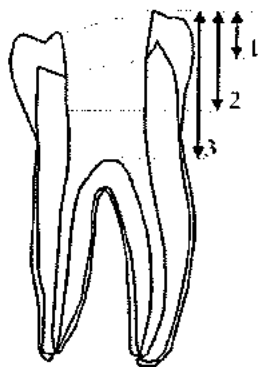
■ Четвртата група беше составена од 40 еднокорени ендодонтски третирани заби, канално obtурирани до физиолошкиот апикален отвор со AN<sub>26</sub> (De Tray) и Thermafil (Dentsply Maillefer, Switzerland) гутаперка техника и коронарно реставрирани со композитна смола Tetric ceram (Ivoclar Vivadent) и адхезив Excite (Ivoclar Vivadent).

■ Петтата група ја сочинуваа 40 еднокорени ендодонтски третирани заби, канално obtурирани до физиолошкиот апикален отвор со AN<sub>26</sub> (De Tray) и Thermafil (Dentsply Maillefer, Switzerland) гутаперка техника и коронарно реставрирани со привремено средство - Cavit (GC Fuji).

■ Шестата група беше составена од 40 еднокорени ендодонтски третирани заби, канално obtурирани до физиолошкиот апикален отвор со AN<sub>26</sub> (De Tray) и Thermafil (Dentsply Maillefer, Switzerland) гутаперка техника и коронарно реставрирани со амалгамска легура ExtracapD (Galenika).

Забите по ендодонтскиот третман и коронарното реставрирање во текот на 48 часа ги поставивме во услови на 100% влажност и температура од 37° C, со цел да се организира и стабилизира полнењето. Во натамошната постапка, примероците ги изолиравме до емаил-цементната граница со два слоја лак за нокти, и по 20 заби од секоја група беа потопени со коронките во мастило (Pelican ink) во период од 7 дена, на температура од 37°C и 100% влажност. По детерминираниот временски интервал од забите беше отстрането вишокот на мастило, како и лакот за нокти. Декалцификација на примероците беше направена со готов кит Osteomol<sup>R</sup> (Merck) во текот на 72 часа, и примероците беа вкалупени во парафински блокчиња и од нив се направија лонгитудинални пресеци во вестибуло-орален правец, низ коронарната реставрација и каналното полнење, со дебелина од 5 µm.

За хистолошката проценка и линеарните мерења на микропропустливоста на мастилото од коронката кон ендодонциумот користевме биокуларен микроскоп Eclipsa 600, со гравирани скала и на кој е адаптирана камера и директно компјутерски се врши проценка и анализа преку програмот Lucia.



Рангирањето на течењето од нивото на коронката кон дното на комората беше на 4 степени:

- 0 - нема проток
- 1 - мастило до и во дентин
- 2 - течење до и во пулпната комора
- 3 - орофициум

Останатите заби, по 20 во секоја група, беа подложени на стерилизација со водена пара на температура од 121°C и притисок од 1,5at во автоклав во тек на 15 минути. Во натамошната постапка, коренските површини на забите ги изолиравме со два слоја лак за нокти до емаило-цементната граница, и со коронките ги потопивме во бактериска суспензија подготвена од *Proteus mirabilis*, грам негативна подвижна, стапчеста, бактерија, со концентрација на бактериските клетки од  $10^7$  - треба  $10^9$  милилитар хранителен буљон. Забите престојуваша во суспензијата 5 и 30 дена, на температура од 37°C, и во текот на целиот период беше контролирана бактериската концентрација, истата да не се промени. Понатаму, по отстранување на лакот за нокти, забите ги декалцифиравме со Osteomol<sup>R</sup> (Merck), за декалцификација на тврди забни ткива, и од вкалапените примероци во парафински блокчиња направивме надолжни пресеци со дебелина од 5µm, кои беа пребоени по *Brown-Bern* техника на пребојување за хистолошка анализа и процена на бактериското присуство. Верификацијата на микробиолошката микропропустливост од коронката на забите кон апексот беше направена на биокуларен микроскоп Eclipsa 600.

2. *Второот дел, in vivo*, опфати испитување на веќе ендодонтски третиран и дуплитични заби, со индикација за екстракција, по случаен избор, кај кои беше рентген детерминирано периапикално просветлување. Забите ги класифициравме според клиничката верификација на техничкиот квалитет на коронарната реставрација и коренската обтурација и тоа:

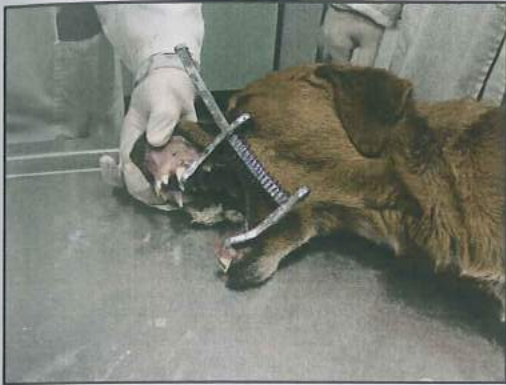- 30 заби со клинички интактна коронарна реставрација и рентген потврдена технички квалитетна интраканална обтурација
- 30 заби со маргинална пукнатина на реставрацијата на коронката и рентгенолошки детерминирано интактно канално полнење
- 30 заби со клинички интактна коронарна реставрација и рентгенолошки незадоволителна канална обтурација.

На сите заби беше направена ретроалвеоларна рентгенграфија и по екстракцијата со локална анестезија ги оставивме 2 часа во 5% раствор на натриумхипохлорид, да се елиминираат остатоците од ткивата во тек на екстракцијата. Забите ги декалцифициравме со готовиот препарат Osteomol<sup>®</sup> (Merck) и ги парафинизиравме во блокчиња по што беа напречно исечени, почнувајќи од врвот на коренот спрема вратот на забот. Дебелината на пресеците изнесуваше 5µm, и истите беа пребоени по *Gram*, *Brow-Bern* и *Hematoxilin-eozin* за одредување на присуството на микроорганизмите во дентинските тубули, околу каналното полнење и ѕидовите на каналот. Покрај микробиолошката микропропустливост, на пресеците го анализиравме и техничкиот квалитет на каналното полнење. Во испитувањето користевме биокуларен микроскоп Eclipsa 600 со камера, конектиран на компјутер за проценка преку програмот Lucia.

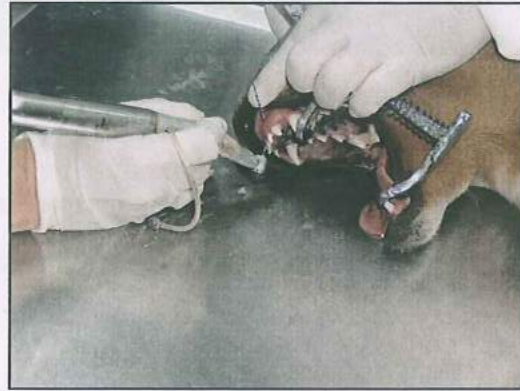3. *Третиот дел* од експерименталниот објект беше реализиран на експериментални животни-кучиња.

Кај 5 кучиња ендодонтски беа третирани 20 заби, поточно централните инцизиви во максилата и мандибулата. Животните беа седирани со Neurotrans 0,2 ml/10kg т.т. миорелаксанти и Ketamin 10% p-op, 1ml/10kg т.т. Во максимално стерилни услови, со ватерролни и стерилни газички на централните инцизиви од максилата и

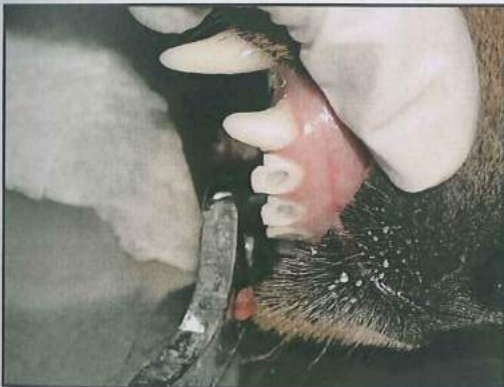мандибулата беше направена ендодонтска терапија. На животните не поставивме кофердам, бидејќи, како резултат на аплицираниот анестетик саливацијата во оралната средина беше редуцирана. По отстранување на тврдите забни ткива над пулпната комора, за несметана екстирпација аплициравме интра-пулпна локална анестезија Scandonest<sup>R</sup> 2% (Septodont) со вазоконстриктор (Сл 1-4).



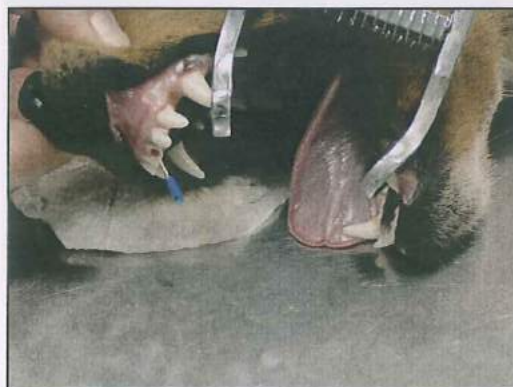Сл. 1- подготовка на животното



Сл. 2- подготовка на кавитетите

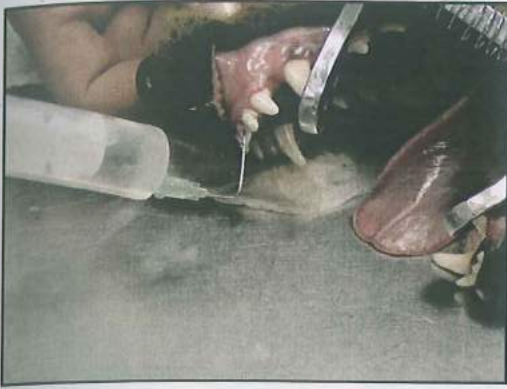

Сл. 3 - трепанација

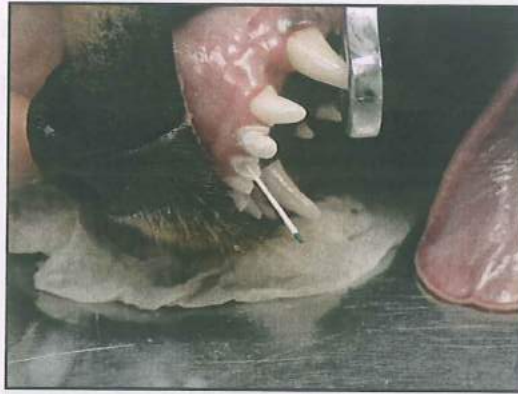

Сл. 4 - екстирпација на пулпата

Третираните заби беа биомеханички канално испрепарирани со мануелни препаратори: Кер игли и Herdstrom турпии, до физиолошкиот апикален отвор, паралелно беше направена обилна канална иригација со 2,5% раствор на хипохлорид (Сл.5).

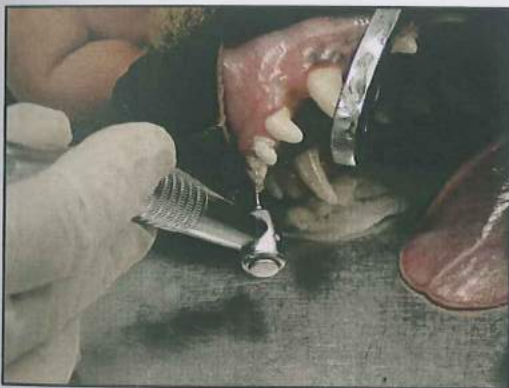
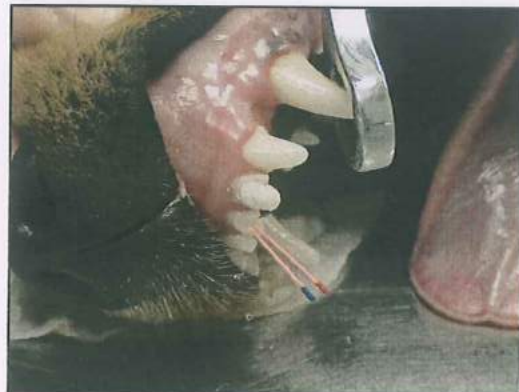
Сл. 5- Иригација на кор. канали




Сл. 6- сушење на каналите

Каналите ги исушивме со папирнати штифтови (Сл.6) и вака подготвени ги оптуриравме со AN<sub>26</sub> (De Tray) (Сл.7) и класична гутаперка техниката (Roeco, Germany) (Сл.8).

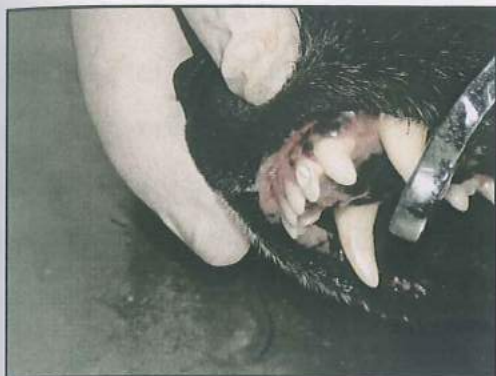Сл. 7- апликација на цемент AN<sub>26</sub>

Сл. 8- поставување гутаперки

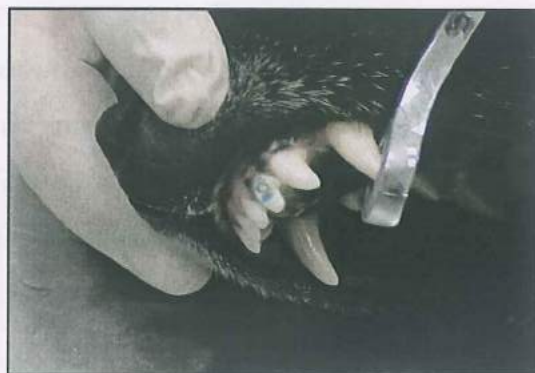Според видот на коронарната реставрација забите ги селектиравме:

 10 заби ендодонтски третирани и канално obturirани со AN<sub>26</sub> (De Tray) и класична гутаперка техника (Roeco, Germany) и дефинитивна композитна реставрација (Сл.9-13) со адхезив Excite (Ivoclar Vivadent) и композитна смола Tetric ceram (Ivoclar Vivadent).

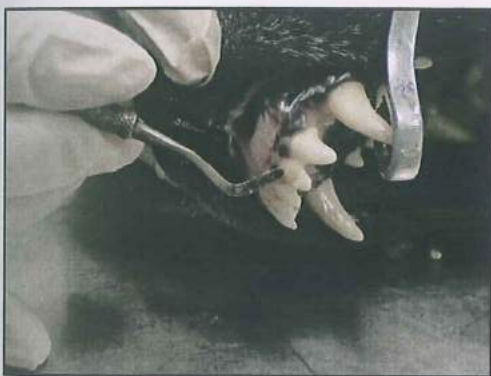10 заби ендодонтски третиран и канално обтурирани со AN<sub>26</sub> (De Tray) и класична гутаперка техника (Roeco, Germany) и коронарно привремено реставрирани со Caviton (Сл.14).



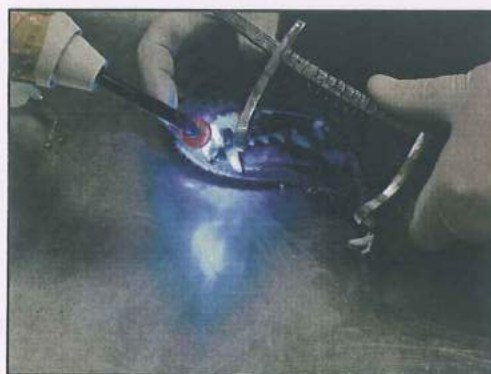Сл. 9- апликација на подлога



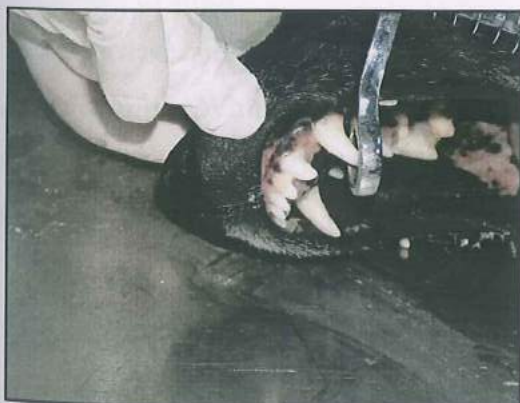Сл. 10 - нагризување со фосф. киселина



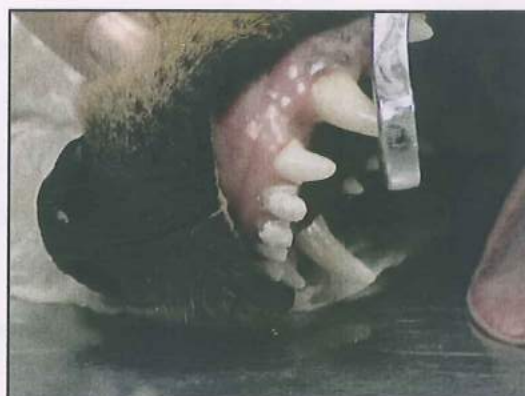Сл.11 - поставување на композит



Сл. 12 - светлосна полимеризација



Сл. 13 - композитна реставрација



Сл. 14 - Cavition коронарана обтурација

Забите беа рентгенграфски сликани по ендодонтската терапија. Контролни рентгенграми направивме по 3 и 6 месеци, за проценка на каналното полнење и периапикалната араа. Преку компјутерскиот програм Image Tool 3 ја одредувавме површината на периапикално просветлување на ендодонтски третираниите заби.

Подготовката на примероците за микробиолошките испитувања ги направивме на *Институтот за микробиологија и паразитологија при Медицинскиот факултет* во Скопје, а хистолошката подготовка и микробиолошката верификација беа изработени на *Катедраа за патолошка анатомија и патохистологија*, при *Факултетот за ветеринарна медицина* во Скопје.

### *Статистичка обработка на добиените резултати*

1. На параметрите кои во испитувањето вредностите нумерички се изразуваа беа изработени:
  - просек ( аритметичка средина )
  - стандардна девијација
  - $95\% \pm \text{Confidens interval}$
  - минимум и максимум вредности
  - Разликите помеѓу примероците со нумерички белези беа одредувани со **t - тест** за два независни примерока, и анализа на варијанса за повеќе примероци.
  - Кај примероците со атрибутивни белези беше одредувано:
    - односи
    - пропорции
    - стапки

Разликите, меѓу два независни примероци, со атрибутивни белези, ги одредувавме со **Mann – Whitney U тест**, додека разликите меѓу повеќе независни примероци со атрибутивни белези беа одредувани со **Kruskal – Wallis тест**. **Fisher exact** тестот го користевме при атрибутивните зависни примероци.

Статистичката обработка беше реализирана со статистичкиот програм **Statistica – for Windows -6**.

Резултатите од реализираните испитувања ги презентираме во поглавјето што следува.



---

---

## **РЕЗУЛТАТИ**

## РЕЗУЛТАТИ

Во текстот што следува ги презентираме резултатите добиени од спроведените мерења и анализи на зададените параметри во оваа докторска дисертација.

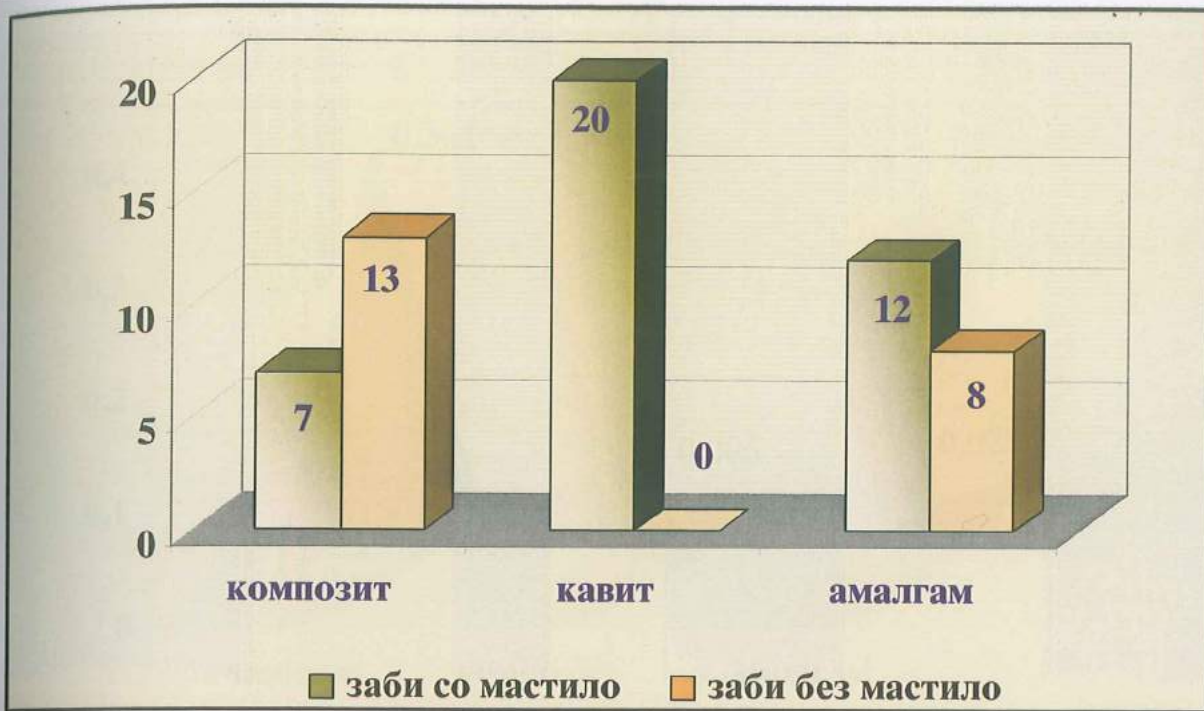
### Прв дел - *in vitro* испитување - резултати

Преку детерминирање на коронарниот микропроток на раствор во боја-мастило, на привремените и трајни коронарни реставрации на ендодонтски третирани заби и интраканално обтурирани со единечна гутаперка техника ги добивме следните резултати:

Од вкупно 20 ендодонтски третирани заби коронарно реставрирани со композитна смола микротечење на мастило нотиравме кај 7 заби. Во втората група каде третираниите заби коронарно ги затворивме со привремено средство за реставрација Caviton, сите 20 испитувани примероци презентираа присуство на мастило, додека пак во третата група, каде коронарната оптурација беше со амалгамска легура, коронарно микротечење демонстрираа 12 заби. Овие вредности се презентирани во Табела 1, а нивната графичка апликација е прикажана на Графикон 1.

**Таб. 1** Коронарен микропроток на мастило кај ендодонтски иретирирани заби канално класично обтурирани..

коронарна реставрација N=20	заби со мастило	заби без мастило
КОМПОЗИТ	7	13
caviton	20	0
амалгам	12	8



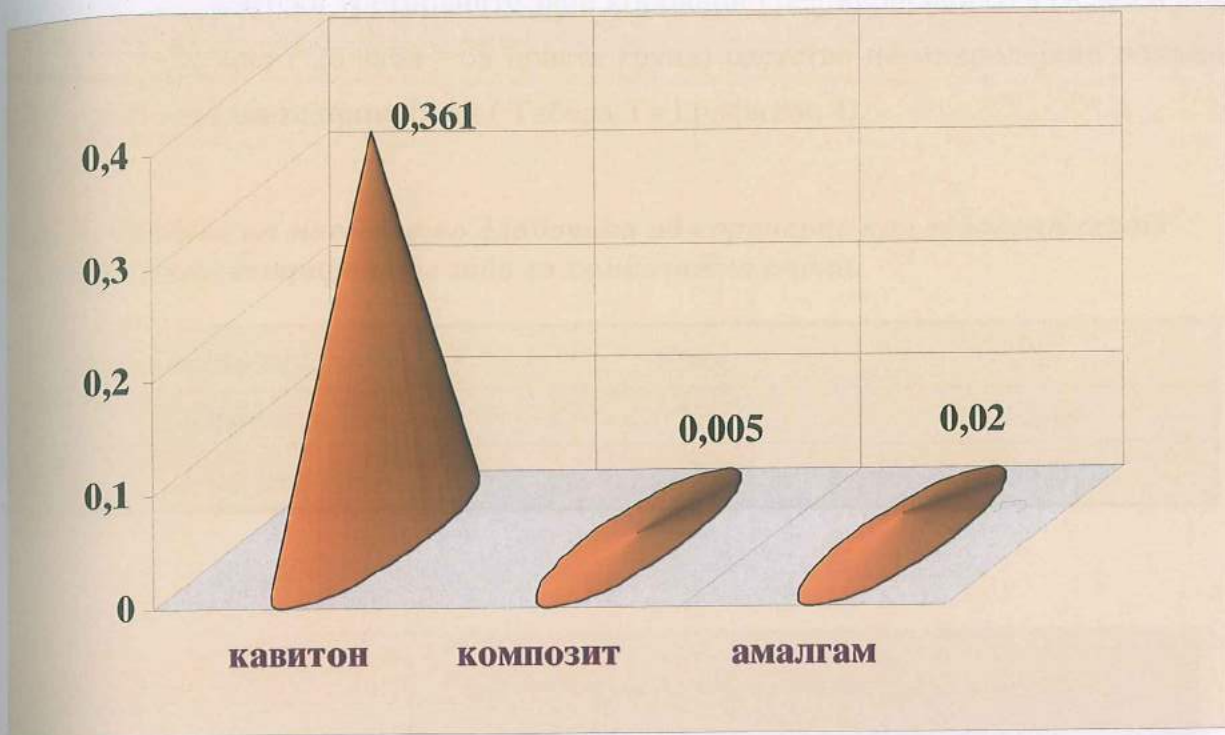
**Графикон 1** Коронарен микроройок на мастило кај ендодонийски ипрейирани заби каналнокласично обйурирани.

Средните вредности за микротечењето на мастило кај забите реставрирани со композитна смола изнесуваа  $0,005 \pm 0,008$  мм. Кај примероците од втората група, кои привремено ги реставриравме со Caviton просечната измерена вредност за мастило пропустливоста изнесуваше  $0,36 \pm 0,05$  мм, додека пак протокот на мастило од нивото на коронката на забите реставрирани со амалгамски полнења се движеше од 0 до 0,07 мм или средно  $0,02 \pm 0,02$ . (Табела 2 и Графикон 2 и 3).

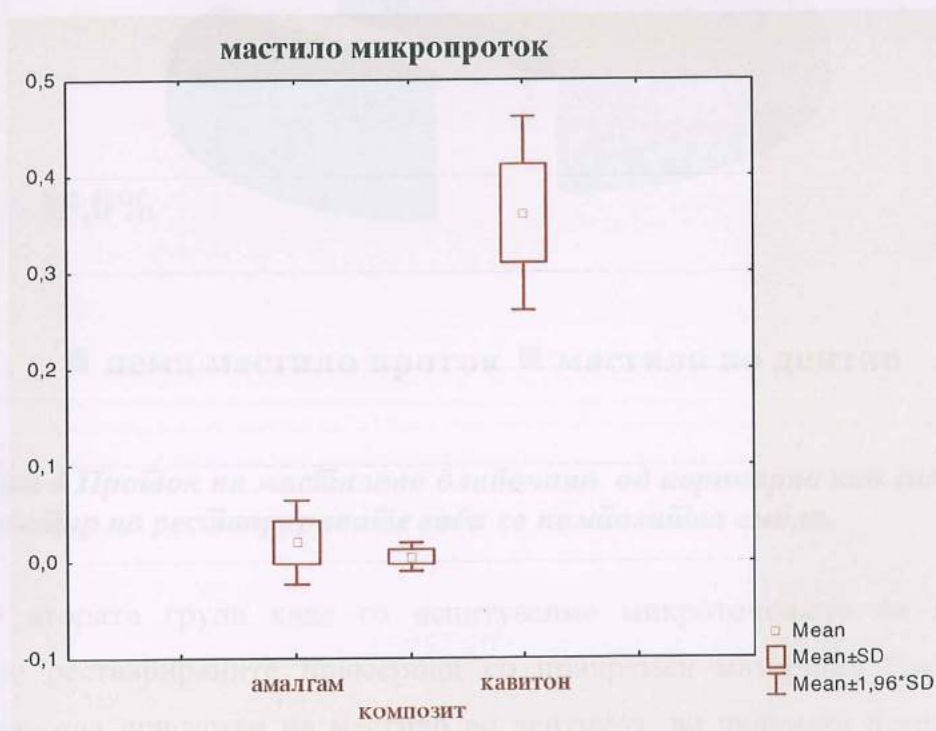
**Таб. 2** Средни вредности на коронарниот микроройок на испийуваниите примероци коронарно ресйаврирани со различни денйални майтеријали.

N = 20	mean	min.	max.	std.dev.
КОМПОЗИТ	0.005	0.000	0.020	0.0076
caviton	0.361	0.270	0.430	0.0512
амалгам	0.020	0.000	0.070	0.0222

◇ вредностите се изразени во мм.



Графикон 2. Средни вредности на коронарниот микропроток на испитуваните примероци коронарно реставрирани со различни дентални материјали.



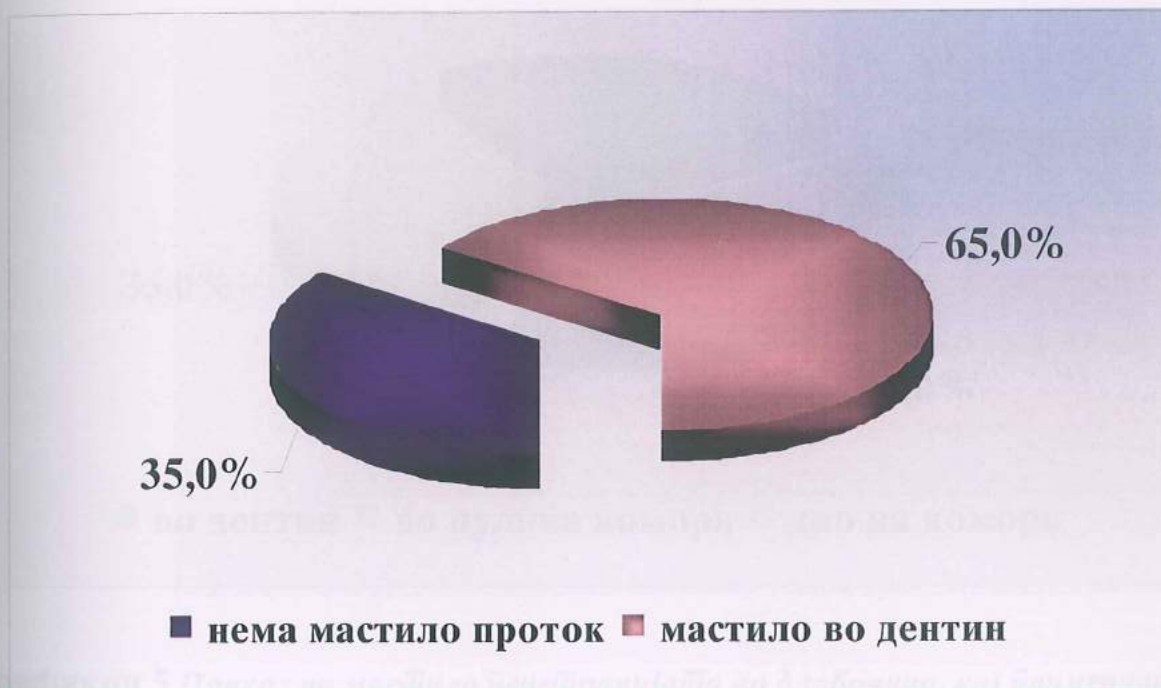Графикон 3 Мерки на централна тенденција- графичка презентација

Во однос на длабочината на микротечењето на мастило, почнувајќи од коронарната реставрација, според градацијата што ја прецизираваме на четири

нивоа, на ендодонтски третираните заби коронарно реставрирани со адхезив и композитен материјал ( 20 заби - од првата група) одсуство на микролејкиц покажаа 65% од испитуваните примероци ( Табела 3 и Графикон 4).

**Таб. 3** Пројок на мастило во длабочина од коронарно кон ендодонџскиој џросџор на ресџаврираниџе заби со комџозиџна смола.

комползт N=20	број	%
0-нема проток	13	65.0
1-во дентин	7	35.0

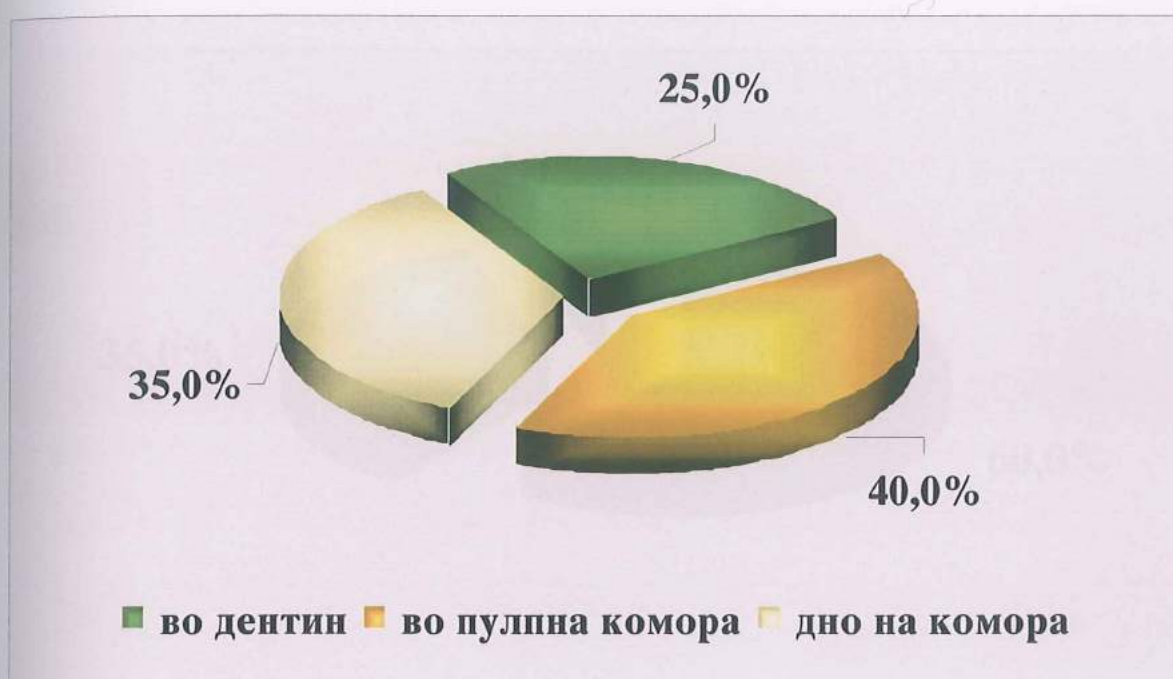

**Графикон 4** Пројок на мастилово длабочина од коронарно кон ендодонџскиој џросџор на ресџаврираниџе заби со комџозиџна смола.

Во втората група каде го испитувавме микротечењето на мастило на коронарно реставрираните примероци со привремен материјал Caviton, 25% од забите покажаа присуство на мастило во дентинот, во пулпната комора 40% односно 35% на дното од пулпната комора (Табела 4 и Графикон 5).

Таб. 4 Масѝило ѝнеѝтрацијаѝа во длабочина, кај ѝпримероциѝе од виѝорайѝа ѝруѝа коронарно заѝечайѝени со Caviton.

caviton N=20	број	%
1-во дентин	5	25.0
2-во пулпна комора	8	40.0
3-дно на комората	7	35.0

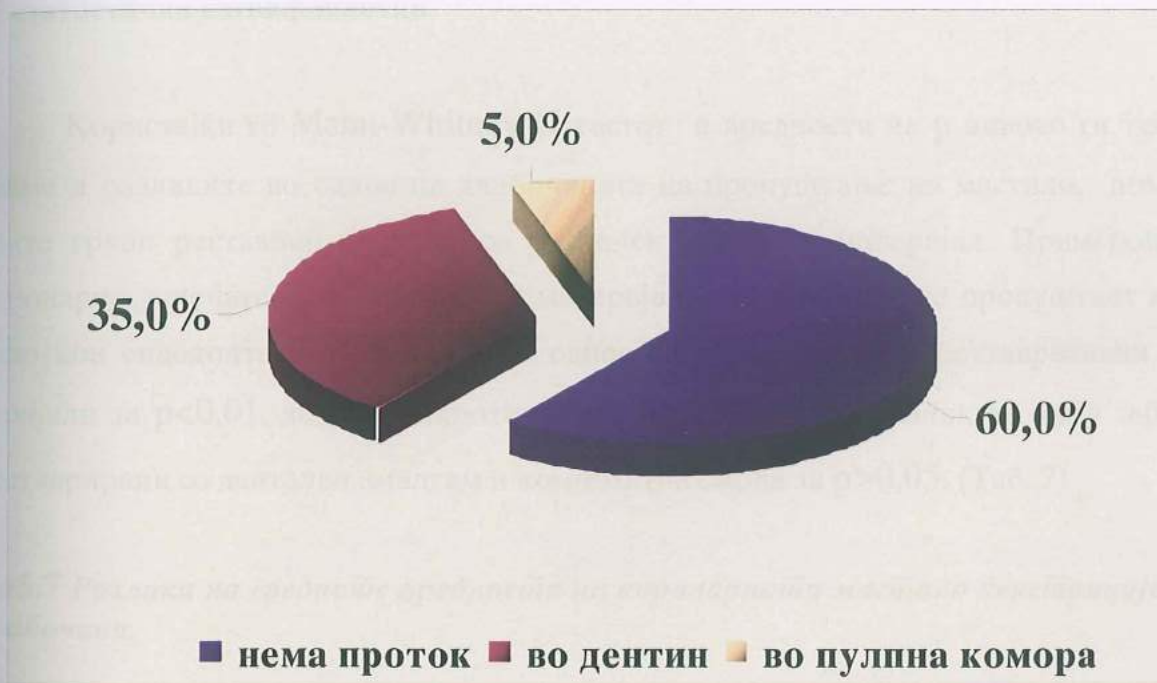

Графикон 5 Приказ на масѝило ѝнеѝтрацијаѝа во длабочина, кај ѝпримероциѝе од виѝорайѝа ѝруѝа коронарно заѝечайѝени со Caviton.

Во третата испитувана група, каде примероците коронарно ги запечативме со дентален амалгам, во однос на длабочината на продорот на мастило, во 60% од-суштвуваше мастило пенетрација. Присуство на мастило во пулпната комора регист-риравме кај 5% од испитуваните еднокорени заби. (Табела 5 и Графикон 6)

Таб.5 Коронарен масѝило микрoјројок во длабочина кај забиѝе ресѝаврирани со денѝален амалѝам.

амалгам N=20	број	%
0-нема мастило	12	60.0
1-мастило во дентин	7	35.0
2-во пулна комора	1	5.0



Графикон 6 Приказ на коронарниoј масѝило микрoјројок, во длабочина, кај забиѝе ресѝаврирани со денѝален амалѝам.

Статистичката анализа на добиените мерења преку тестирање на разликите со Т - тестот за независни примероци (*t - test for independent samples*) и р нивото, покажа присуство на високи статистички сигнификантни разлики меѓу испитуваните групи и тоа помеѓу амалгамот и композитот како средства за дефинитивна коронарна реставрација, амалгам и Caviton, како и меѓу забите реставрирани со композит и Caviton за  $p < 0,01$  (Таб.6).

Таб.6 Тестирање на разликите помеѓу просечните вредности на коронарната масило пропусливост.

разлики	mean група 1	mean група 2	t	p	sig. / n.sig.
амалгам / композит	0.0200	0.0050	2.853	0.0069	sig. <sup>o</sup>
амалгам / cavition	0.0200	0.3610	-27.278	0.000001	sig. <sup>o</sup>
композит / cavition	0.0050	0.3610	-30.705	0.000001	sig. <sup>o</sup>

<sup>o</sup> статистички сигнификантно

Користејќи го Mann-Whitney U тестот и вредноста на p нивото ги тестираме и разликите во однос на длабочината на пропуштање на мастило, помеѓу трите групи реставрирани заби со различен дентален материјал. Примероците коронарно запечатени со привремен материјал, значајно повеќе пропуштаат мастило кон ендодонтскиот спациум, во однос на перманентните реставративни материјали за  $p < 0,01$ , додека микротечењето не значајно се разликува меѓу забите реставрирани со дентален амалгам и композитна смола за  $p > 0,05$ . (Таб. 7)

Таб.7 Разлики на средните вредности на коронарната масило пенетрација во длабочина.

коронарно полнење	Mann-Whitney U test					sig. / n. sig.
	rank sum група 1	rank sum група 2	U	Z	p-наод	
амалгам / cavition	241.50	578.50	31.50	-4.557	0.000005	sig. <sup>o</sup>
амалгам / композит	581.50	338.50	128.50	1.934	0.0531	n.sig.
композит / cavition	217.50	602.50	7.50	-5.207	0.000001	sig. <sup>o</sup>

<sup>o</sup> статистички сигнификантно

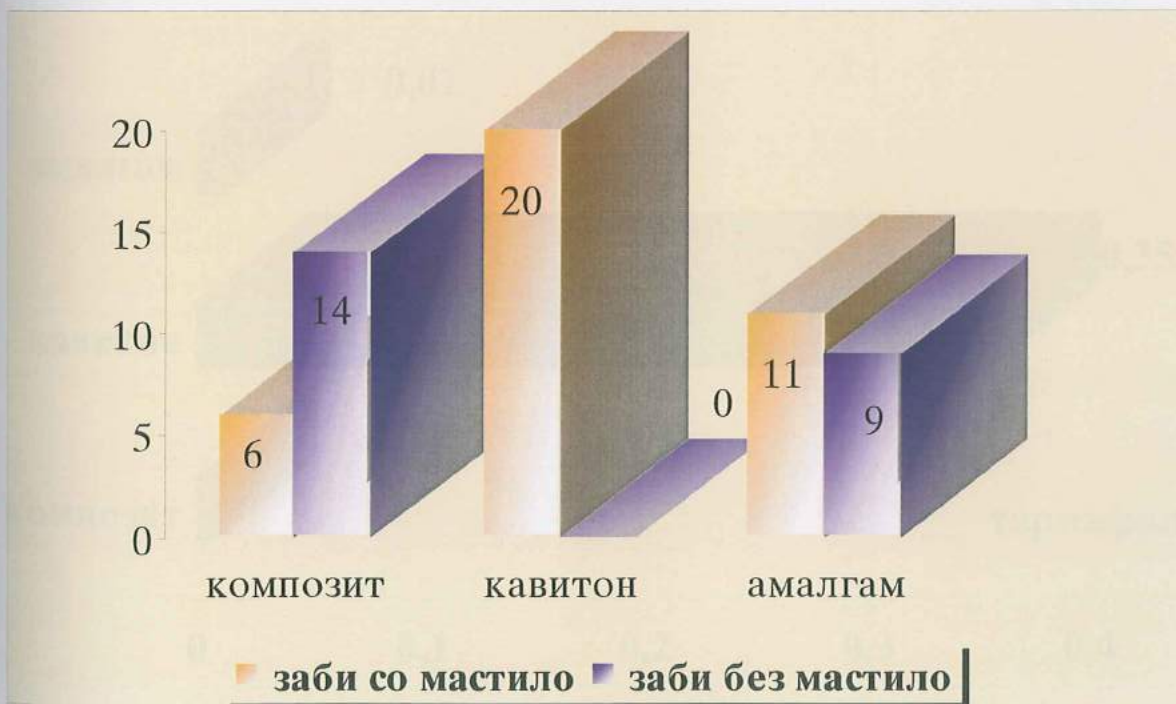

На примероците од четвртата, петтата и шестата група кои по ендодонтската терапија канално ги оптуриравме со термафил гутаперка техника и коронарно дефинитивно и привремено ги реставриравме, го испитувавме коронарниот микролежиц на мастило во врска со техниката на интраканална обтурација.

Од вкупно 20 заби реставрирани коронарно со композитен материјал микротечење на мастило демонстрираа 6 примероци, во петтата група со дентален амалгам 11, додека пак кај сите привремено реставрирани заби од шестата група регистриран е коронарен микропроток (Табела 8 и Графикон7).

**Таб. 8** Засијаносиј на коронарнија мастило ѝнеијрација на ѝпримероциѝе инѝтраканално обѝурирани со ѝермафил ѝтехникаѝа.

термафил N=20	со мастило микротечење	без мастило мик- ротечење
КОМПОЗИТ	6	14
caviton	20	0
амалгам	11	9



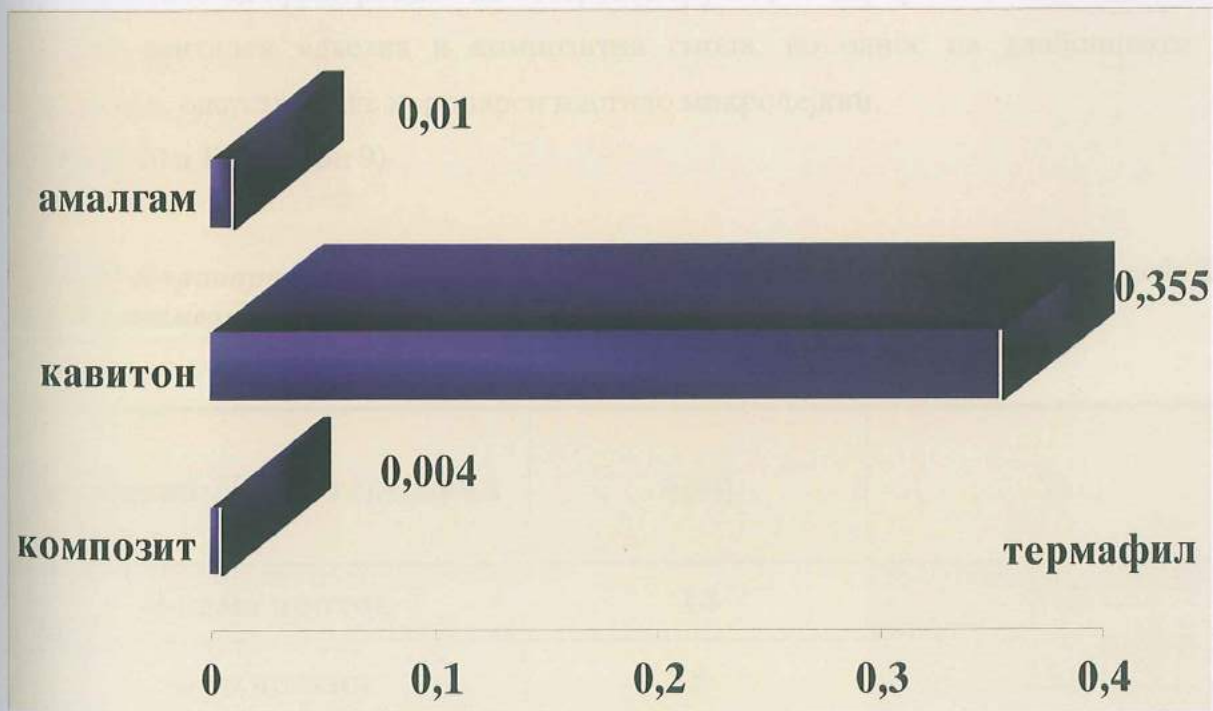
**Графикон 6** Засијаносиј на коронарнија мастило ѝнеијрација на ѝпримероциѝе инѝтраканално обѝурирани со ѝермафил ѝтехникаѝа.

Мерките на централна тенденција за коронарното течење на мастило кај примероците ендодонтски обтурирани со термафил техниката и коронарно реставрирани со композитна смола и адхезивен комплекс, Caviton и дентален амалгам се презентирани во Табела 9 и Графикон 7 и 8. Од прикажаното може да се забележи дека привремено реставрираните заби имаат најголема просечна вредност на коронарно микротечење на мастило ( $0,35 \pm 0,04$ ).

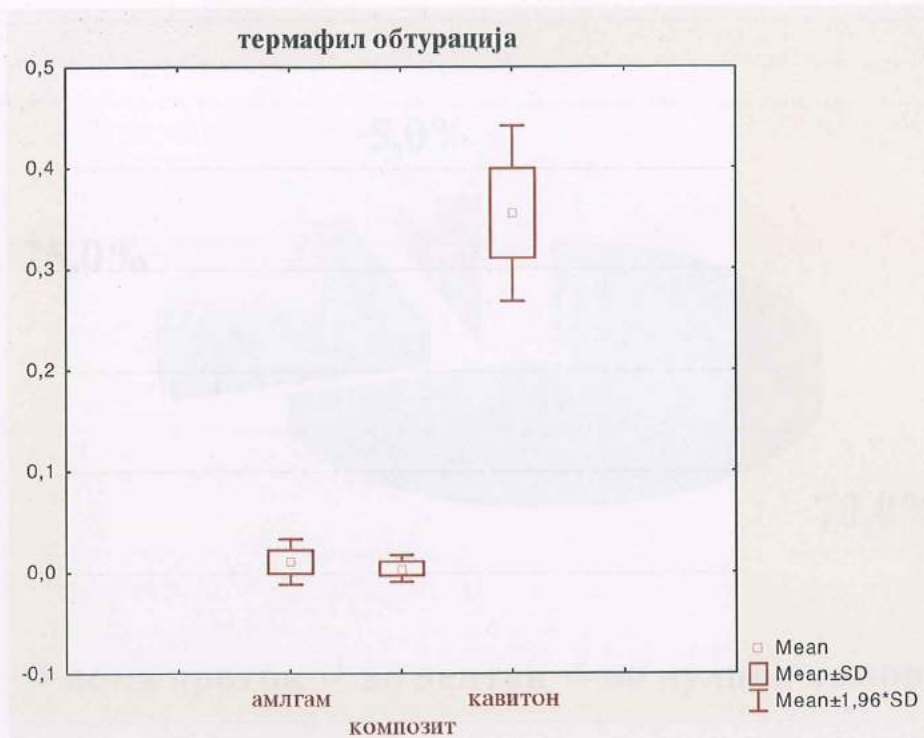
Таб. 9 Средни вредности на коронарната мастило микроройусливост на примероциите обтурирани со термафил гушајерка техника.

$N=20$ термафил	mean	min.	max.	std.dev.
КОМПОЗИТ	0.004	0.000	0.020	0.006
caviton	0.355	0.280	0.420	0.044
амалгам	0.010	0.000	0.030	0.011

✧ вредностите се изразени во mm.



Графикон 7 Приказ на средните вредности на коронарната мастило микроройусливост на примероциите обтурирани со термафил гушајерка техника.



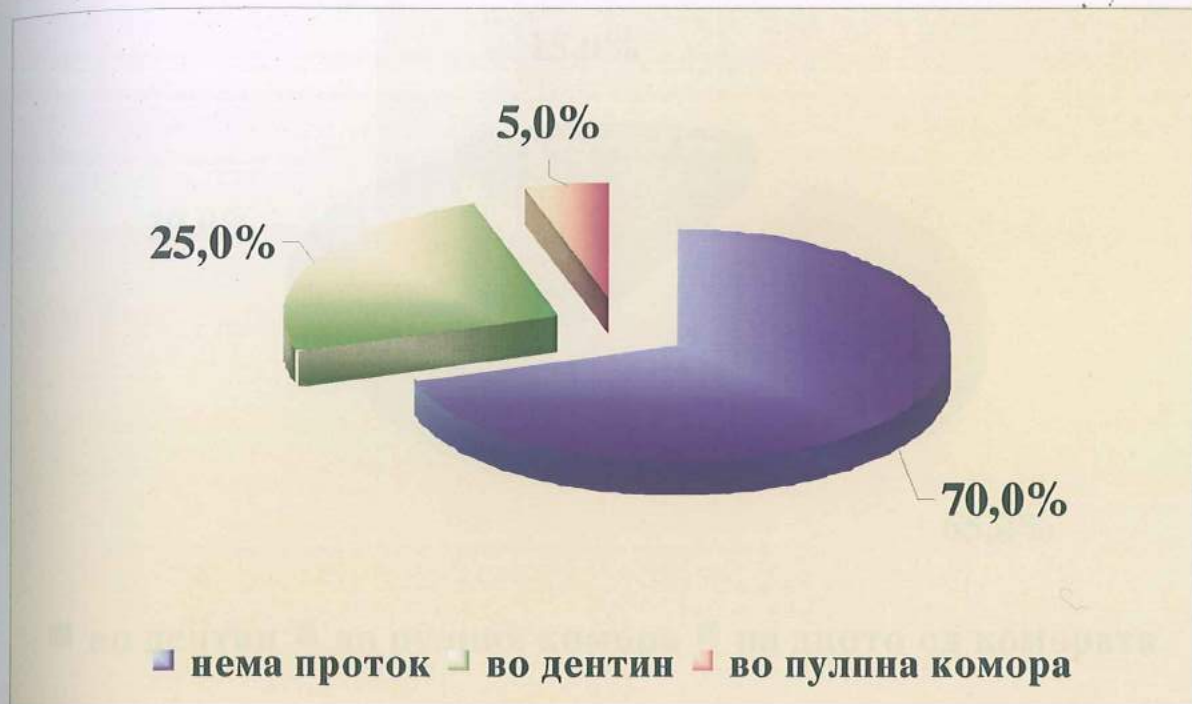**Графикон 8** Просечни вредности на масило ѝнеѝрацијата кај групите обтурирани со ѝермафил техника.

Во 70% од примероците на четвртата група, реставрирани во ниво на коронката со дентален адхезив и композитна смола, во однос на длабочината на продирање, одсуствуваше коронарен мастило микролејкиц.

(Табела 10 и Графикон 9)

**Таб. 10** Коронарна микропронетливост на масило во длабочина кај испитуваните елементи од четвртата група (композициј/ѝермафил).

композит N=20 термафил	број	%
<b>0-нема проток</b>	<b>14</b>	<b>70.0</b>
<b>1-во дентин</b>	<b>5</b>	<b>25.0</b>
<b>2-во пулна комора</b>	<b>1</b>	<b>5.0</b>

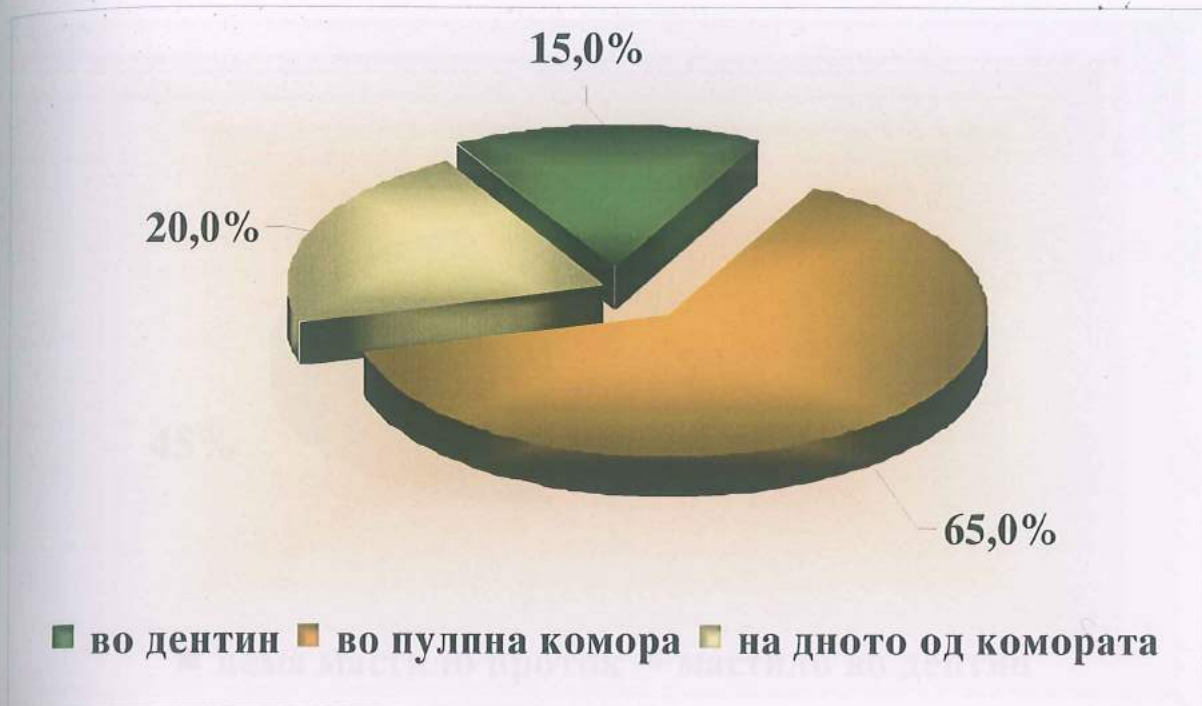


**Графикон 9** Приказ на коронарната микропротективност на масило во длабочина кај испитуваните елементи од четвртата група (композициј / термафил).

Примероците од петтата група ендодонтски обтурирани со термафил техниката, а коронарно запечатени со привремен материјал Cavition, демонстрираа масило микротечење. Во 65% од случаите, масилото е присутно во дентинот, а во 20% на дното од пулпната комора. (Табела 11 и Графикон 10)

**Таб. 11** Процентуална коронарна масило протективност во коронарно ендодонтски правец на испитуваните елементи во петтата група (Cavition/термафил).

cavition N=20 термафил	број	%
1-во дентин	3	15.0
2-во пулпна комора	13	65.0
3-дното на комората	4	20.0

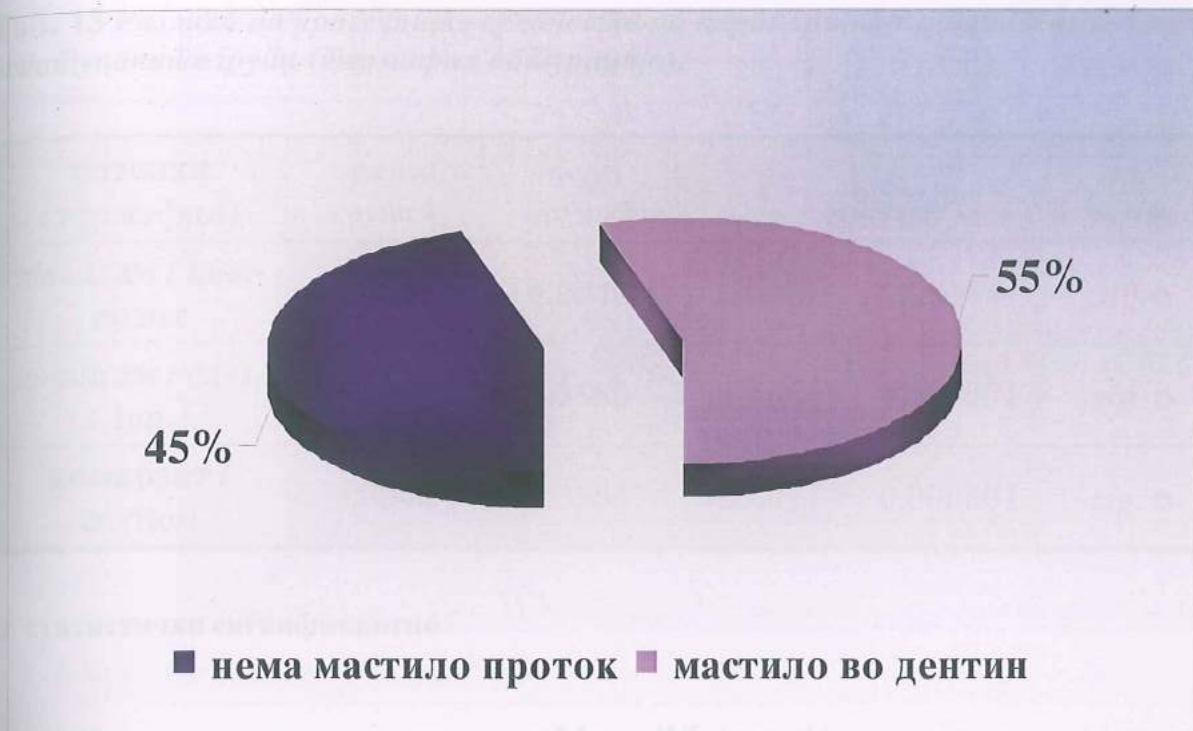

**Графикон 10** Процентуална коронарна масџило ѓројусџливосџ во коронарно ендодонџски ѓравец на исџџуваниџе елементи во џеџџаџа ѓруџа (Cavition/џермафил).

Кај примероците од шестата група коронарно обтуруирани со дентален амалгам во 55% од случаевите регистриравме мастило микротечење. (Табела 12 и Графикон 11)

**Таб. 12** Коронарно микротечење на масџило во длабочина во шестџаџа ѓруџа (дентџален амалџам/џермафил).

амалгам N=20 термафил	Број	%
0-нема мастило	9	45.0
1-мастило во дентин	11	55.0



**Графикон 11** Коронарно микропечење на мастило во длабочина во шестта група (денитален амалгам/термафил) - графичка демонстрација

Со **T** тестот за независни примероци (*t-test for independent samples*) ги тестиравме разликите во просечните вредности на коронарното микротечење меѓу испитуваните групи. За  $p < 0,05$  се регистрира статистичка сигнификантност меѓу примероците реставрирани со амалгам и композит, како резултат на значајно повисок коронарен микрорепроток кај амалгам реставрираните заби. Висока сигнификантност пак верифициравме со тестирање на разликите во микропропустливоста на мастило меѓу примероците коронарно обтурирани со амалгам и Caviton, и композит и Caviton за  $p < 0,01$ . Оваа висока статистичка разлика е резултат на значајно повисока просечна коронарна микропропустливост на мастило кај ендодонтски третираните заби обтурирани канално со термафил, а коронарно реставрирани со привремен материјал Caviton. Табела 13

Таб. 13 Разлики во просечниите вредности на коронарното микрошечење помеѓу испитуваните групи (термафил објурација).

разлики (термафил)	mean група 1	mean Група 2	t	p	sig. / n.sig.
амалгам / ком- позит	0.0105	0.0040	2.1810	0.0354	sig. *
амалгам / cavi- ton	0.0105	0.3550	-33.664	0.000001	sig. *
КОМПОЗИТ / cavition	0.0040	0.3550	-35.017	0.000001	sig. *

\* статистички сигнификантно

Статистичката анализа преку Mann-Whitney U тестот, за тестирање на разликите во длабочината на продорот на мастило, во групите интраканално обтурирани со терминафил техниката, е прикажана во Табела 14. Незначајни, односно несигнификантни се разликите во микролејкицот од ниво на коронката кон ендодонтскиот простор меѓу примероците од четвртата и шестата група - композитна смола / амалгам за  $p > 0,05$ . Меѓу петтата и шестата група, Cavition/ дентален амалгам и четвртата и петтата група, композит / Cavition, анализираниите разлики во микропропустливоста се високо статистички сигнификантни за  $p < 0,01$ . Овие значајни разлики се должат на повисоката мастило микропропустливост на Cavition што е и разбирливо заради неговата функција како привремен реставративен дентален материјал. (Табела 14)

Таб. 14 Презентирање на разликите во проекувањето на масило во длабочина меѓу групите интраканално обтурирани со термафил гутаперка техника.

разлики (термафил)	Mann-Whitney U test					
	rank sum група 1	rank sum група 2	U	Z	p-наод	sig. / n. sig.
амалгам / композит	460.00	360.00	150.00	1.352	0.176	n.sig.
амалгам / cavition	220.50	599.50	10.50	-5.125	0.00000	sig. *
композит / cavition	213.00	607.00	3.00	-5.328	0.00000	sig. *

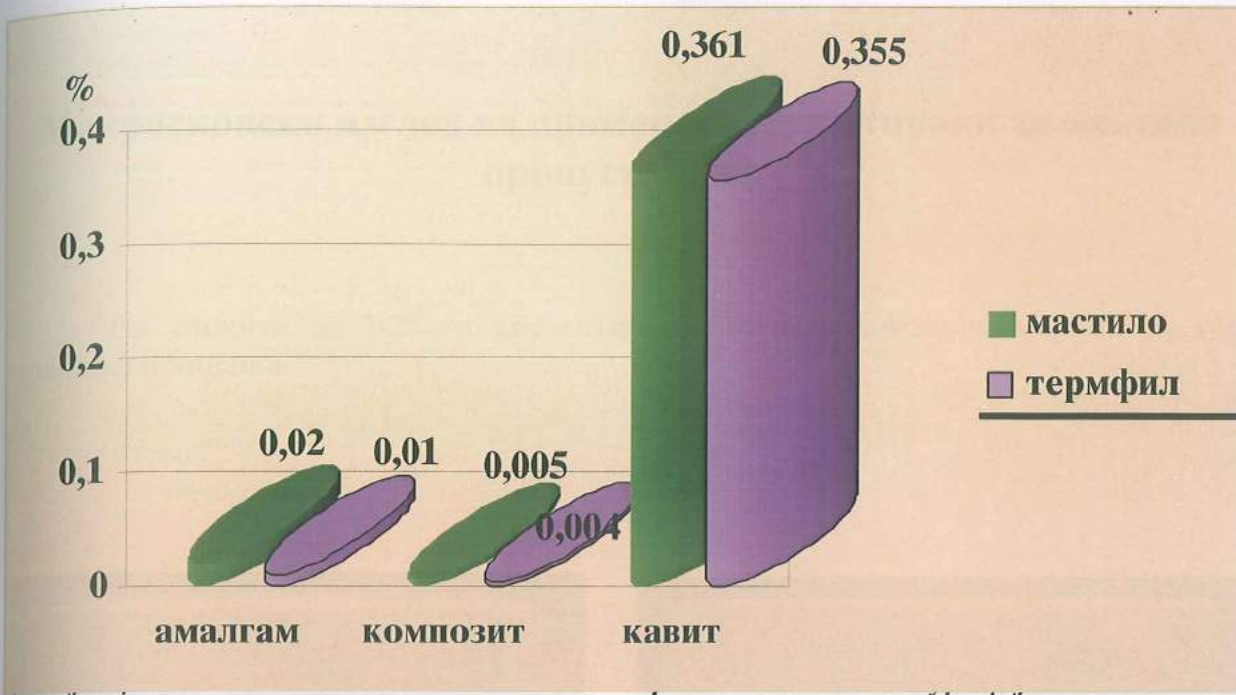
\* статистички сигнификантно

Анализата на разликите во вредностите добиени со мерење на коронарниот микропроток кај ендодонтски третирани заби интраканално исполнети со класичната гутаперка техника (прва, втора и трета група) и термафил техниката (четврта, петта и шеста група), а коронарно обтурирани со трајни и привремени реставрации е извршена со Т-тест за независни примероци и Mann-Whitney U test. Во табела 15 се презентирани добиените вредности и се евидентира статистички незначајно поинтензивно микротечење на масило во групите интраканално обтурирани со класична гутаперка техника за  $p > 0,05$ . (Графикон 12)

Таб.15 Сјоредба на просечните вредности на коронарниот микротечење на масило во зависност од интраканалната обтурација.

разлики класична техника термафил	mean група 1	mean група 2	t	p	sig. / n. sig.
амалгам	0,02	0,01	1,69	0,097	n.sig.
композит	0,005	0,004	0,44	0,66	n.sig.
cavition	0,361	0,355	0,39	0,69	n.sig.





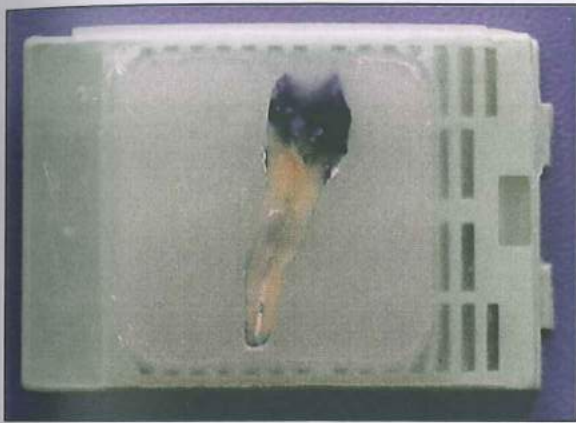
Тестирањето на разликите на течењето на мастило во длабочина, меѓу испитуваните групи интраканално запечатени класично и со термафил гутаперка техниката, преку Mann-Whitney U тестот, ги потврди резултатите од горе наведената табела, односно не се регистрира статистичка сигнификантност помеѓу истите ( $p > 0,05$ ). Табела 16

**Таб. 16** Разлики во коронарниот мастило микробиокок во длабочина помеѓу испитуваните групи, во врска со интраканалната обтурација.


класична техника термафил длабочина	Mann-Whitney U test					
	rank sum група 1	rank sum група 2	U	Z	p-наод	sig. / n. sig.
амалгам	235,5	325,5	115,5	0,534	0,59	n.sig.
композит	228,0	333,0	123,0	0,257	0,79	n.sig.
cavition	208,0	353,0	117,0	-0,478	0,63	n.sig.

## Макроскопски изглед на примероците тестирани за мастило пропустливост

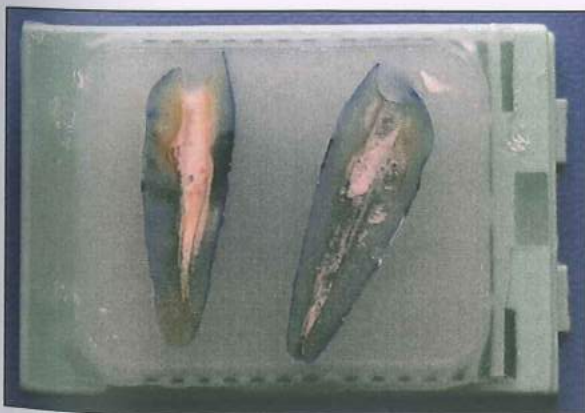На сликите од 1-25 ги презентираме процесираниите примероци за хистолошка проценка.



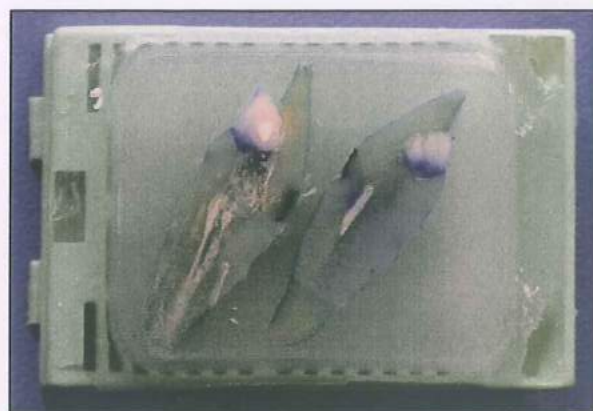Сл. 1



Сл. 2




Сл. 3



Сл. 4



Сл. 5



Сл. 6



Сл. 7



Сл. 8



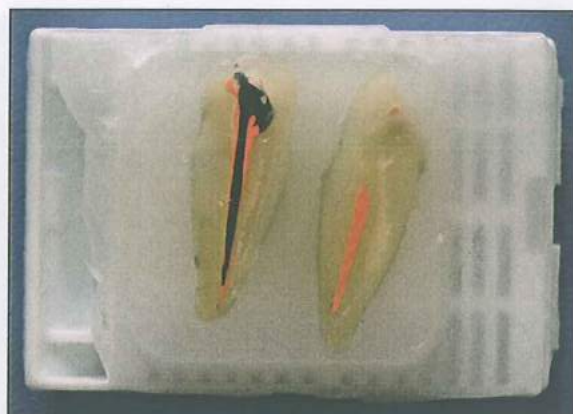Сл. 9



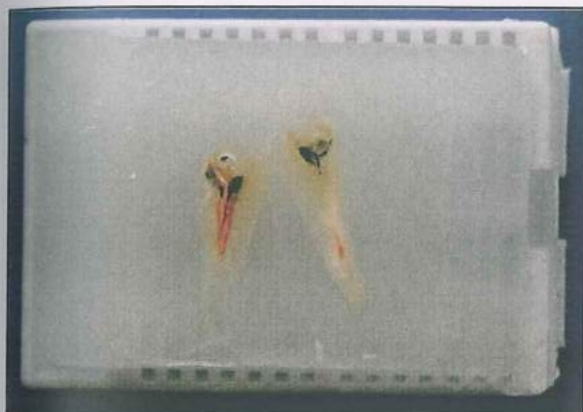
Сл. 10



Сл. 11



Сл. 12




Сл. 13



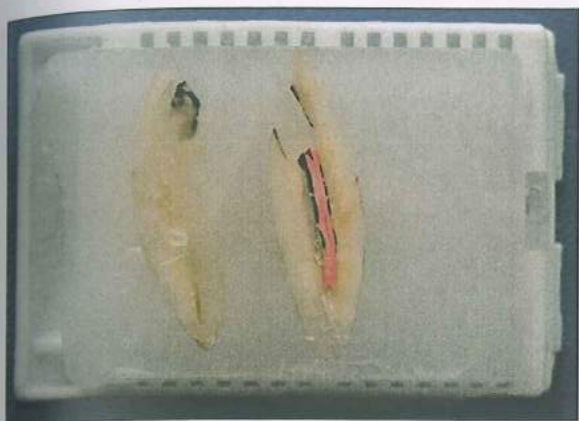
Сл. 14



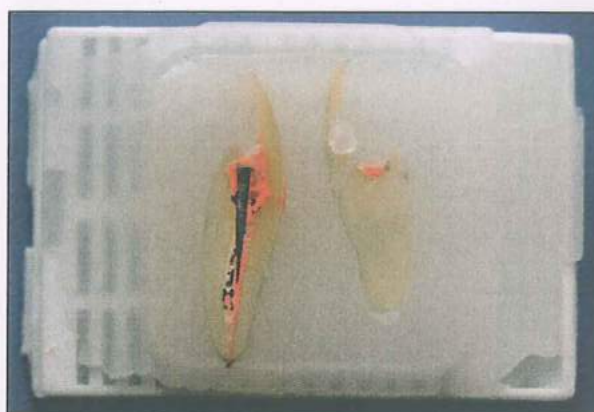Сл. 15



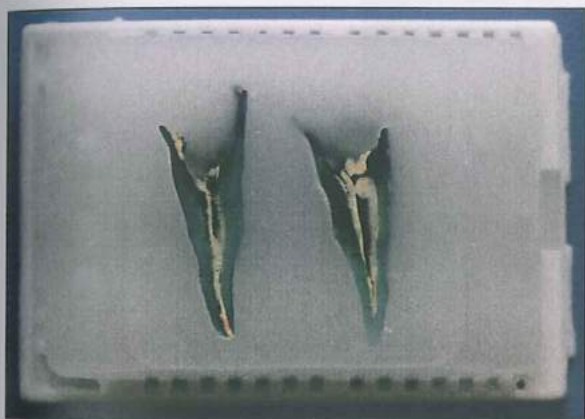Сл. 16




Сл. 17




Сл. 18




Сл. 19



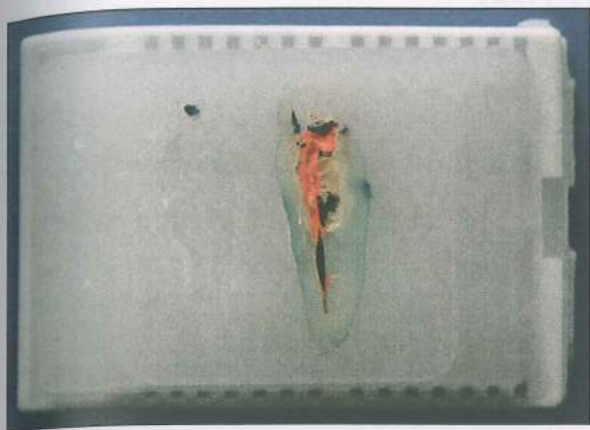
Сл. 20



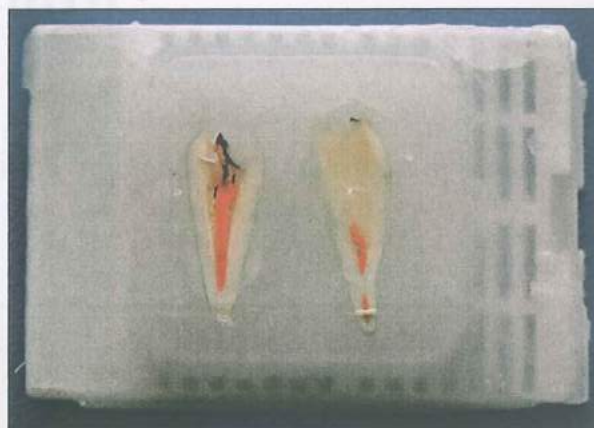
Сл. 21



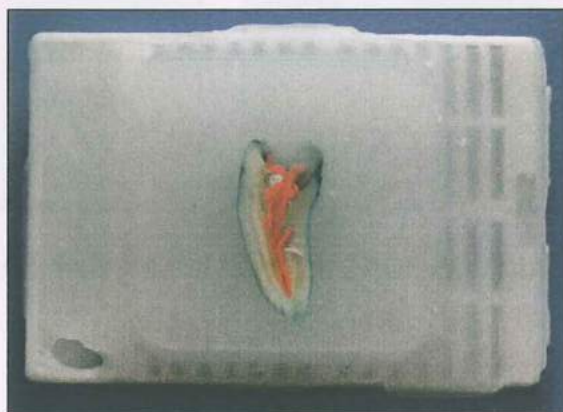Сл. 22



Сл. 23




Сл. 24



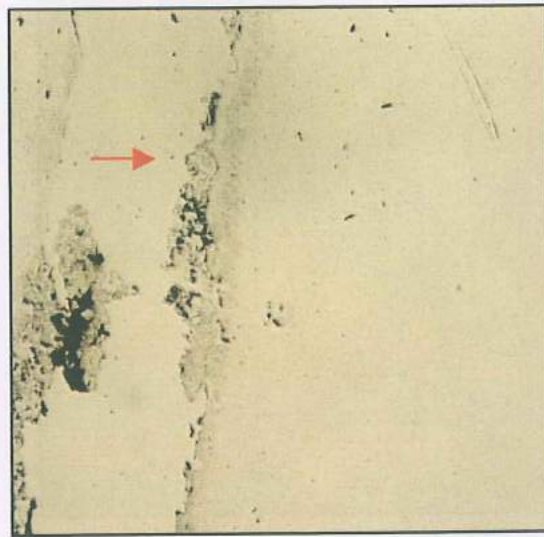
Сл. 25

## КОМПОЗИТИ


Лонгитудинални хистолошки пресеци за проценка на мастило пропустливоста во првата група. (Слика 26-29)




Сл. 26 Без мастило микротечење



Сл. 27 Без мастило микротечење



Сл. 28 Без мастило микротечење



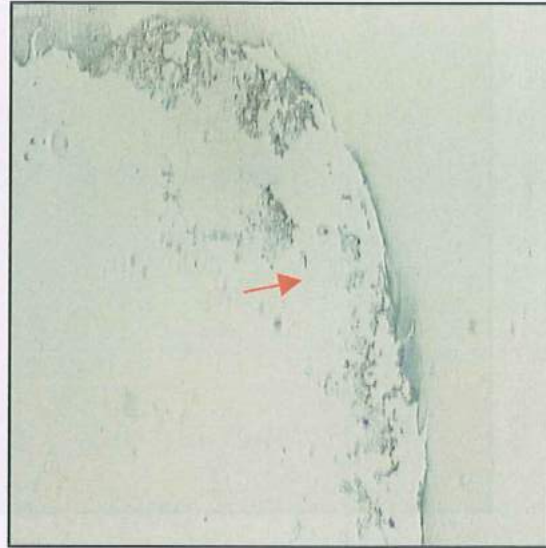
Сл. 29 Без мастило микротечење

**ПРИВРЕМЕНИ РЕСТАВРАЦИИ САВИТОН**


Хистолошки пресеци на примероците од втората група. (Слика 30-33)



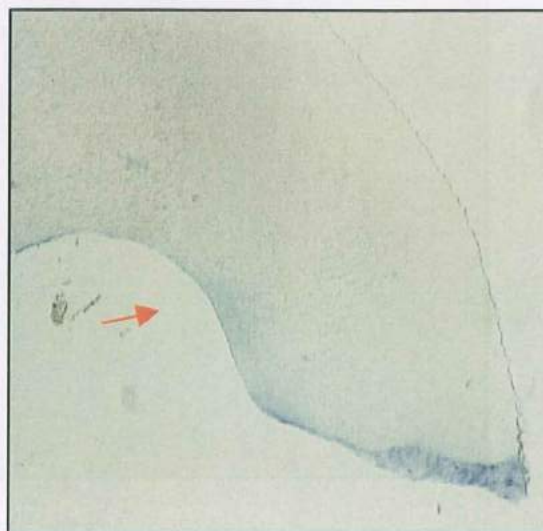Сл. 30 Мастило микротечење



Сл. 31 Мастило микротечење



Сл. 32 Мастило микротечење




Сл. 33 Мастило микротечење




## АМАЛГАМ


Лонгитудинални хистолошки пресеци на забите од третата испитувана група, со и без микротечење на мастило. (Слика 34-41)



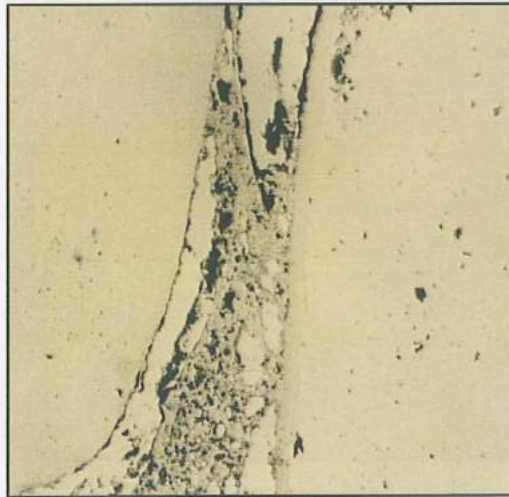
Сл. 34 Мастило микротечење




Сл. 35 Мастило микротечење




Сл. 36 Мастило микротечење



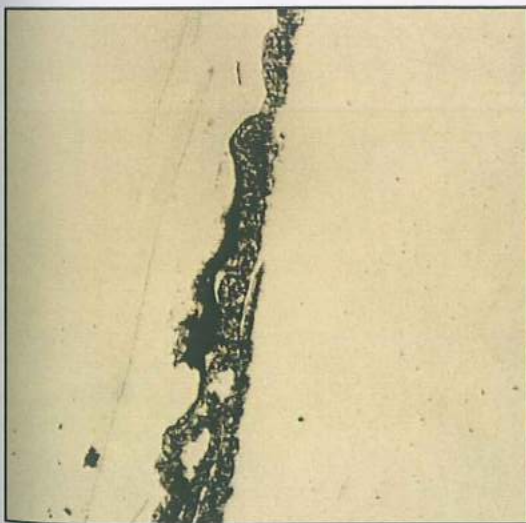
Сл. 37 Без мастило микротечење



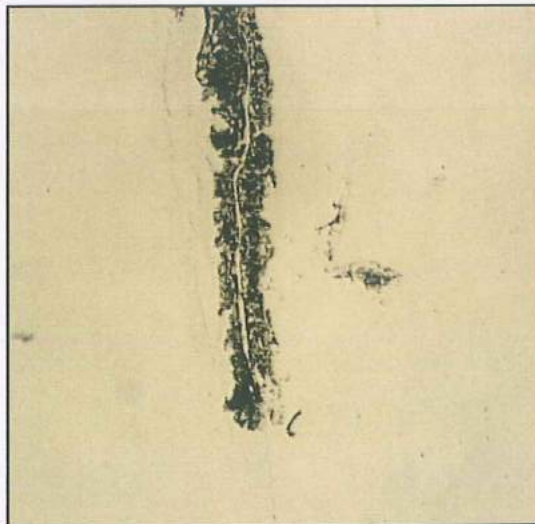
Сл. 38 Без мастило микротечење



Сл. 39 Мастило микротечење




Сл. 40 Без мастило микротечење



Сл. 41 Без мастило микротечење

## КОМПОЗИТ- THERMAFIL


Лонгитудинални хистолошки пресеци на забите од четвртата група (Слика 42-45).



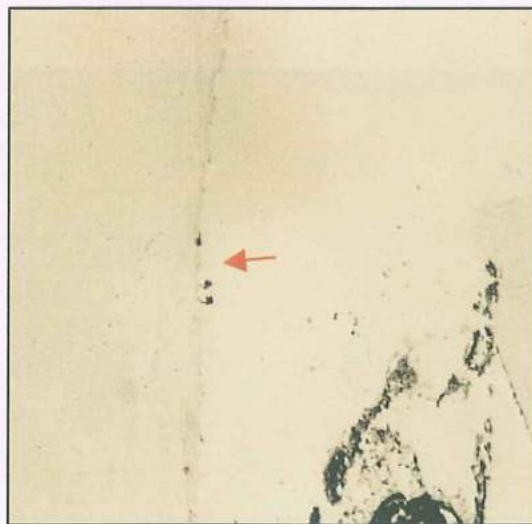
Сл. 42 Без мастило микротечење



Сл. 43 Без мастило микротечење



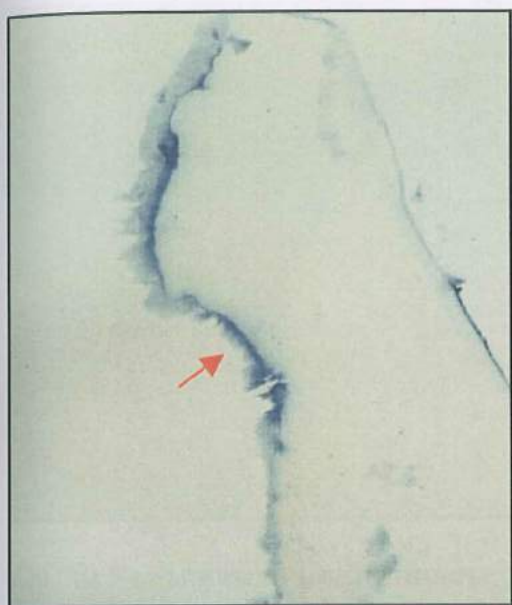Сл. 44 Мастило микротечење



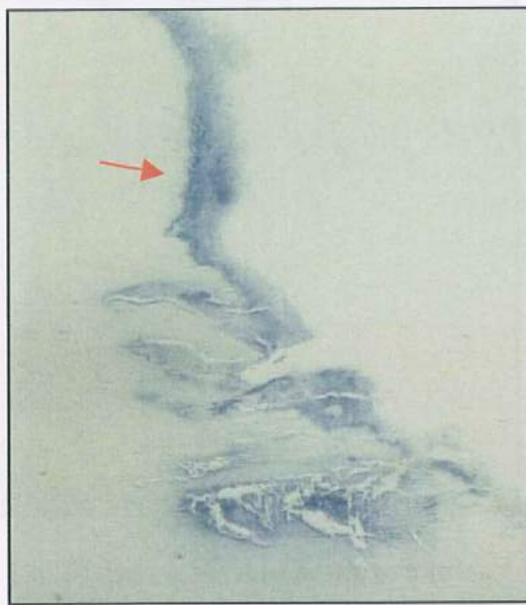
Сл.45 Без мастило микротечење

**THERMAFIL CAVITON**


Надолжни хистолошки пресеци, на примероците од петтата група - присуство на мастило микротечење (Слика 46-49).



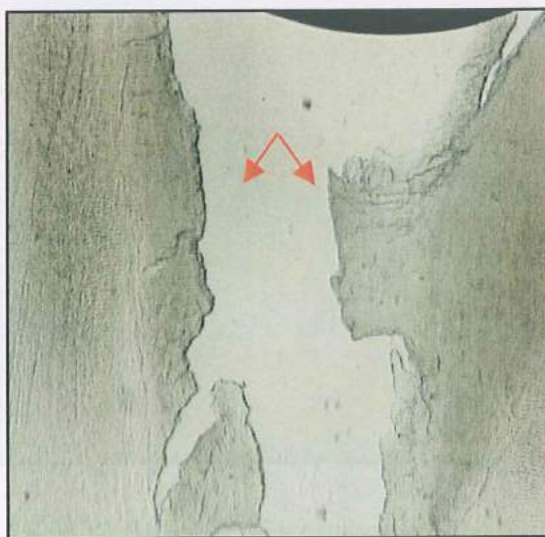
Сл. 46 Мастило микротечење



Сл. 47 Мастило микротечење



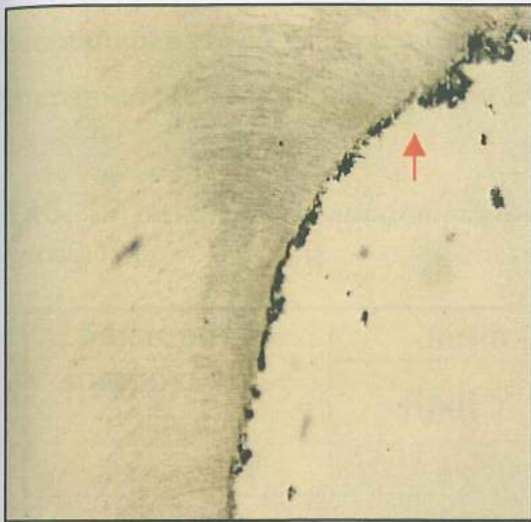
Сл. 48 Мастило микротечење




Сл. 49 Без мастило микротечење

**АМАЛГАМ THERMAFIL**

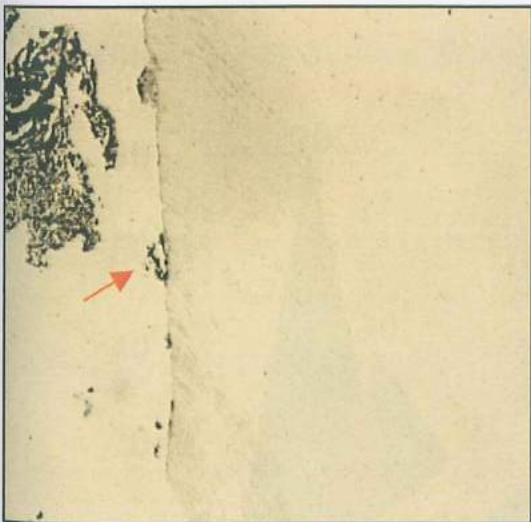
Лонгитудинални хистолошки пресеци на примероците од шестата група без мастило микротечење. (Слика 50-53)




Сл. 50 Без мастило микротечење



Сл. 51 Без мастило микротечење



Сл. 52 Без мастило микротечење

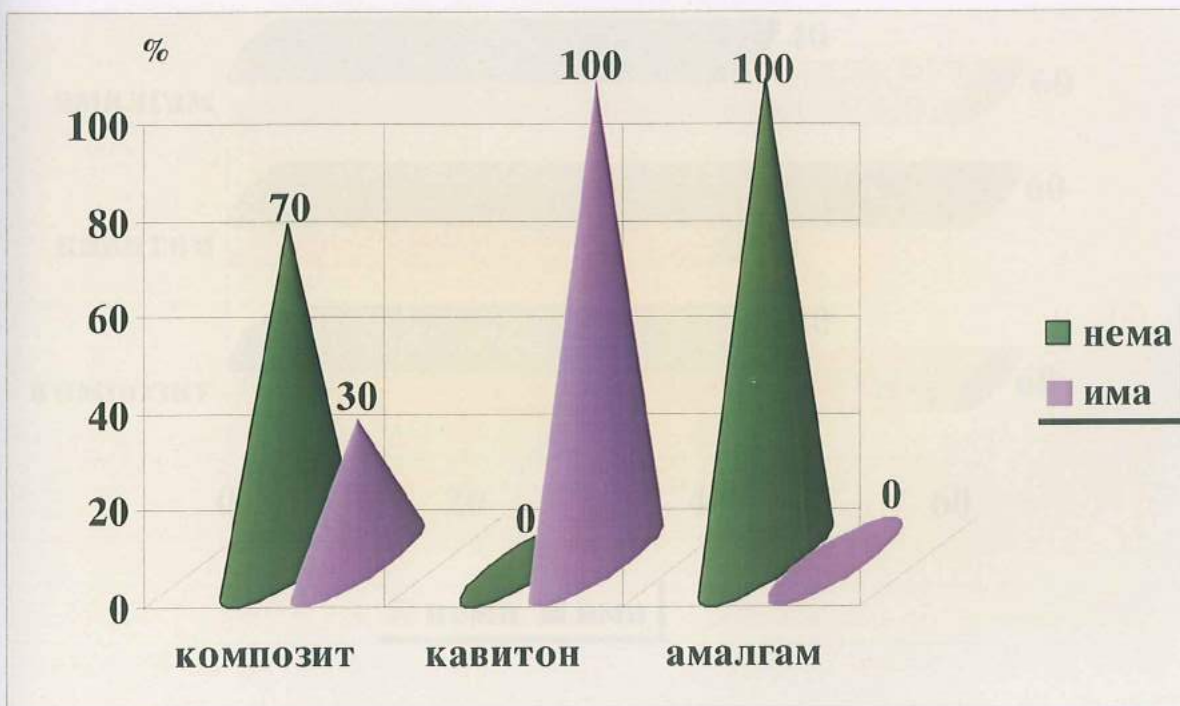


Сл. 53 Без мастило микротечење

Во *првиот дел* од дисертацијата, покрај микротечењето на мастило од ниво на коронката кон ендодонтскиот простор ја испитувавме и пенетрацијата на бактеријата *Proteus Mirabilis* (грам негативна, стапчеста, подвижна бактерија). Во периодот од 5 дена во првата група, кај примероците реставрирани со композитна смола, проток на бактерии регистриравме во 30% од забите. Сите 10 заби од втората испитувана група демонстрираа бактериско микротечење, додека пак кај реставрираните со дентален амалгам примероци, пенетрација на бактерии не регистриравме. (Табела 17 и Графикон 13)

Таб. 17 Бактериски микроройок во период од 5 дена, процентуална застапеност.

бактериско микротечење 5 дена	нема бактерии		има бактерии	
	број	%	број	%
композит	7	70	3	30
caviton	/	/	10	100
амалгам	10	100	/	/

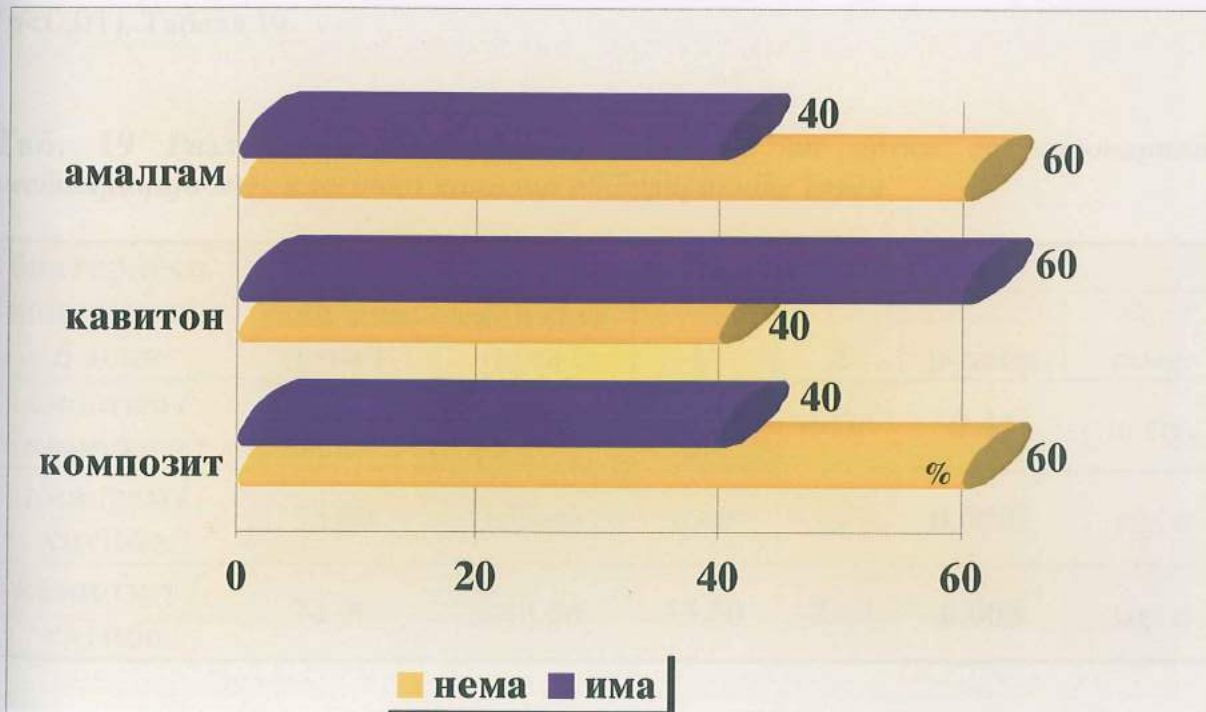


Графикон 13 Приказ на бактериски микроройок во период од 5 дена, процентуална застапеност.

Испитувањето на бактериската микропропустливост од ниво на коронката во периодот од 30 дена кај испитуваните групи со интраканална класична гутаперка обтурација е прикажано и анализирано во табела 18 и графикон 14. Во првата и третата група од вкупно 10 заби бактериски проток имаше кај 4 примероци. Од втората испитувана група, со привремена коронарна реставрација, кај 6 примероци верифициравме бактериски микролејкиц.

**Таб. 18** Коронарно микроиечење на бакџерии во инџраканално класично обџурираниџе гџруџи за џериод од 30 дена.

бактериско микротечење 30 дена	нема		има	
	број	%	број	%
комползит	6	60.0	4	40.0
caviton	4	40.0	6	60.0
амалгам	6	60.0	4	40.0



**Графикон 14** Графичка џрезентиџација на коронарно микроиечење на бакџерии во инџраканално класично обџурираниџе гџруџи - џериод од 30 дена.

Со Анализа на варијанса  $F$  (one-way ANOVA) ги тестиравме разликите во бактериското микротечење меѓу трите групи реставрирани со различен коронарен материјал во периодот од 5 дена. Од добиените резултати за тестот и  $p$  вредноста од  $p < 0,01$  се евидентира постоење на висока статистичка сигнификантност во и меѓу испитуваните групи.

**$F$  за бактериско течење/ 5 дена  
Композит/ Caviton/Амалгам  $F = 33.86$   $p=0.0001$**

Со цел да извршиме проценка на генезата која ја реперкуира високата значајност добиена со  $F$  тестот, го употребивме Mann-Whitney U тестот, за тестирање на разликите во бактерискиот микролејкиц во периодот од 5 дена помеѓу интраканално класично обтурираните групи. Притоа, регистриравме статистичка сигнификантност во коронарното микротечење на бактерии помеѓу примероците реставрирани со трајни и привремени материјали. Кај забите реставрирани со Caviton во периодот од 5 дена значајно повеќе доминира бактериската пенетрација ( $p < 0,01$ ). Табела 19.

**Таб. 19** Разлики во бактериско течење во врска со коронарната реставрација меѓу класично канално обтурираните групи.

бактериско микротечење 5 дена	Mann-Whitney U test					
	rank sum група 1	rank sum група 2	U	Z	p-наод	sig. / n.sig.
амалгам / композит	95.00	115.00	40.00	-0.75	0.44	n. sig.
амалгам / caviton	55.00	155.00	0.00	-3.77	0.0001	sig. *
композит / caviton	70.00	140.00	15.00	-2.64	0.008	sig. *

\* статистички сигнификантно



Тестот Анализа на варијанса  $F$  (one-way ANOVA) не регистрира сигнификантна разлика во бактериското микротечење меѓу испитуваните групи во периодот од 30 дена ( $p > 0,05$ ).

 $F = 0.5$  $p = 0.61$ 

Овие резултати ги потврди и Mann-Whitney U тестот, при што за  $p > 0,05$  не се регистрира статистички сигнификантна разлика во испитуваните релации помеѓу групите: амалгам/композит, амалгам/Cavition и композит/Cavition. (Табела 20)

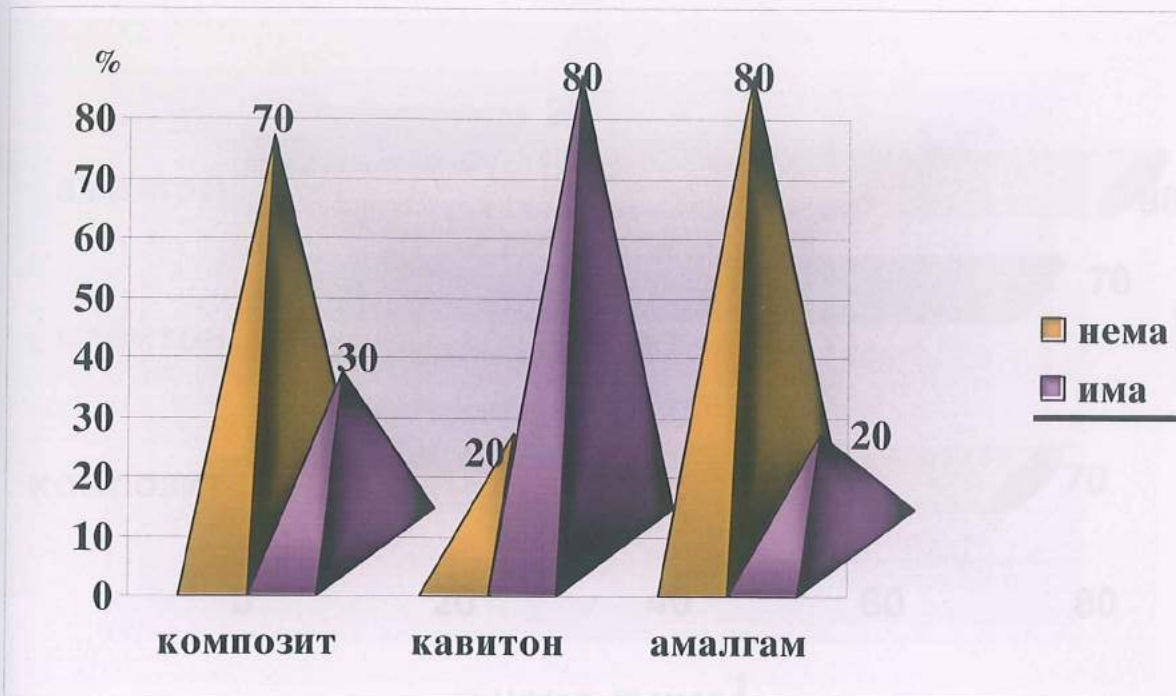
**Таб. 20 Презентација на испитуваните статистички релации меѓу групите, за бактерискиот микротечок за период од 30 дена, на примероците канално класично зајечани.**

бактериско микротечење 30 дена	Mann-Whitney U test					
	rank sum група 1	rank sum група 2	U	Z	p-наод	sig. / n.sig.
амалгам / композит	105.00	105.00	50.00	0.00	1.00	n. sig.
амалгам / cavition	95.00	115.00	40.00	-0.75	0.44	n.sig.
композит / cavition	95.00	115.00	40.00	-0,75	0.495	n.sig.

Одредувањето на бактерискиот коронарен проток, во периодот од 5 дена каде испитуваните примероци по ендодонтската терапија интраканално ги обтуриравме со цементна супстанца и термафил гутаперка техника, покажа дека од вкупно 10 заби бактериска миграција се реализира во 30% кај композитната група, 20% во групата со дентален амалгам, додека најизразена бактериска микропропустливост е детерминирана кај привремено реставрираните заби со 80% застапеност од примероците. (Табела 21 и Графикон 15)

**Таб. 21** Процентуална засијаност на бактеријски микролејкиц во групите интраканално обтурирани со термафил техникаа.

бактериски микролејкиц 5 дена термафил	нема		има	
	број	%	број	%
<b>комполит</b>	7	70.0	3	30.0
<b>caviton</b>	2	20.0	8	80.0
<b>амалгам</b>	8	80.0	2	20.0

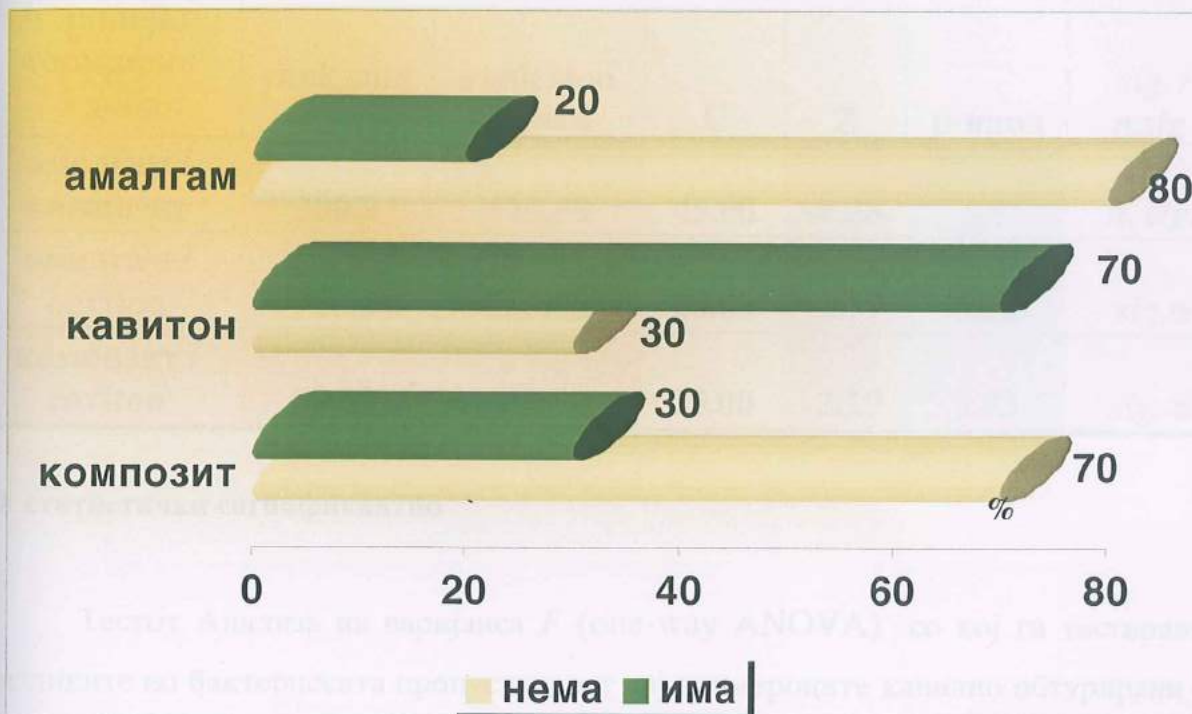


**Графикон 15** Процентуална засијаност на бактеријски микролејкиц во групите интраканално обтурирани со термафил техникаа-графичка презентација

Во периодот од 30 дена промени во бактериското течење од ниво на коронката кај примероците интраканално обтурирани со термафил не се регистрираат во групите реставрирани со композит и амалгам. Кај забите затворени со привремено полнење Caviton за 10% се намалила бактеријската пенетрација во споредба со периодот од 5 дена. (Табела 22, Графикон 16)

Таб. 22 Коронарен бактериски микропиројок во период од 30 дена, во групите канално зайечайени со термафил гушайерка.

бактериски микролејкиц 30 дена термафил	нема		има	
	број	%	број	%
композит	7	70.0	3	30.0
cavition	3	30.0	7	70.0
амалгам	8	80.0	2	20.0



Графикон 16 Коронарен бактериски микропиројок во период од 30 дена, во групите канално зайечайени со термафил гушайерка.

Статистичката анализа на разликите во коронарниот бактериски микролејкиц во зависност од видот на реставрацијата преку ANOVA тестот покажа статистичка сигнификантна разлика за  $p < 0,05$ .

$$F = 5.26 \quad p = 0.01$$

Во оваа сигнификантност, доминира значајната разлика помеѓу привремените и трајните реставративни средства во ниво на коронката, при што разликата меѓу амалгам/Cavition е значајна за вредност на  $p=0,02$  а помеѓу композит/Cavition се регистрира значајна разлика за  $p=0,03$ . Примероците од петтата група демонстрираат значајно поголема бактериска микропропустливост. (Табела 23)

**Таб. 23 Презентација на статистичка анализа на коронарниот микропроект на бактерији во период од 5 дена- термафил групи.**

разлики бактериски микролејкиц термафил 5 дена	Mann-Whitney U test					
	rank sum група 1	rank sum група 2	U	Z	p-наод	sig. / n.sig.
амалгам / композит	200.0	110.00	45.00	-0.38	0.7	n. sig.
амалгам / cavition	75.00	135.00	20.00	-2.77	0.02	sig. ●
композит / cavition	80.00	130.00	25.00	-2.19	0.03	sig. ●

● статистички сигнификантно

Тестот Анализа на варијанса  $F$  (one-way ANOVA) со кој ги тестиравме разликите во бактериската пропустливост кај примероците канално обтурирани со термафил гутаперка техниката по 30 дена не регистрира статистичка сигнификантна разлика ( $p>0,05$ ).

$$F = 2.28 \quad p = 0.12$$

Поединечното тестирање на истите испитувани групи во релации амалгам/композит, амалгам/Cavition и композит/Cavition со Mann-Whitney U тестот се исто така несигнификантни и незначајни за  $p>0,05$ . (Табела 24)

Таб. 24 Тестирање на статистичките разлики во коронарниот микропечене на бактерији во период од 30 дена - термофил групи.

разлики бактериски микролејици термафил 30 дена	Mann-Whitney U test					
	rank sum група 1	rank sum група 2	U	Z	p-наод	sig. / n.sig.
амалгам / композит	105.0	105.00	50.00	0.38	1.0	n. sig.
амалгам / cavition	85.00	125.00	30.00	-0.42	0.13	n.sig.
композит / cavition	85.00	120.00	30.00	-0.42	0.13	n.sig.

Компарирањето на коронарниот бактериски микропроток, помеѓу испитуваните групи класично канално обтурирани и останатите, со термофил техниката, во периодот од 5 дена, со Mann-Whitney U тестот, се покажа дека добиените разлики се недоволни за да бидат и статистички потврдени ( $p > 0,05$ ). Табела 25

Таб. 25 Компарација на вредностите на бактеријскиот микропечене во зависност од интраканалната обтурација - временски период 5 дена.

разлики класична техника/ термафил 5 дена	Mann-Whitney U test					
	rank sum група 1	rank sum група 2	U	Z	p-наод	sig. / n.sig.
композит	105.00	105.00	50.00	0.00	1.00	n.sig.
cavition	115.00	95.00	40.00	0.75	0.44	n.sig.
амалгам	95.00	115.00	40.00	-0.75	0.449	n. sig.

Споредбата на бактериската пропустливост меѓу испитуваните групи во однос на интраканалното полнење, статистички не покажа сигнификантна разлика и по период од 30 дена ( $p > 0,05$ ). Табела 26

Таб. 26 Статистичка анализа на бактерискиот микролежиц во врска со интраканалното зайечайување - период од 30 дена.

разлики класична техника/ термафил 30 дена	Mann-Whitney U test					
	rank sum група 1	rank sum група 2	U	Z	p-наод	sig. / n.sig.
композит	110.00	100.00	45.00	0.377	0.705	n.sig.
cavition	100.00	110.00	45.00	-0.377	0.705	n.sig.
амалгам	110.00	100.00	45.00	0.377	0.705	n.sig.

За проценка на бактериското микротечење од ниво на коронката во групите класично обтурирани, за различните временски интервали (5 и 30 дена) го користевме Wilcoxon Matched тестот, кој покажа несигнификантност во тестираните разлики ( $p > 0,05$ ). Табела 27

Таб. 27 Споредба на разликите во бактерискиот продор, во групите интраканално класично обтурирани- период од 5 и 30 дена.

разлики класична техника 5 / 30 дена	Wilcoxon Matched test		
	Z	p	sig. / n.sig.
композит	0.40	0.68	n.sig.
cavition	1.82	0.067	n.sig.
амалгам	1.83	0.068	n.sig.

Кај групите каде ја користевме термафил техниката за интраканална обтурација, Wilcoxon Matched тестот не покажа сигнификантна разлика во бактер-

искиот микропроток на коронарно реставрираните примероци со различни ден-тални материјали во опсервираните периоди. Табела 28

Таб. 28 Тестирање на разликиџе во бактеријскојо тџечење во групиџе со тџермафил обџурација, во прецизираните временски интервали.

бактериско течење термафил 5 / 30 дена	Wilcoxon Matched test		
	Z	p	sig. / n.sig.
композит	0.0	1.0	n.sig.
cavition	0.4	0.68	n.sig.
амалгам	0.53	0.59	n.sig.

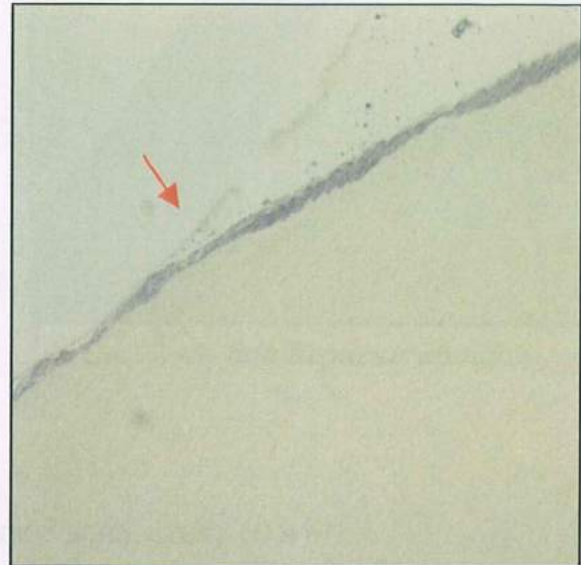
## БАКТЕРИСКА ПРОПУСТЛИВОСТ

### хистолошки пресеци

КОМПОЗИТИ: бактериско микротечење по 5 дена, слика 54 и 55.

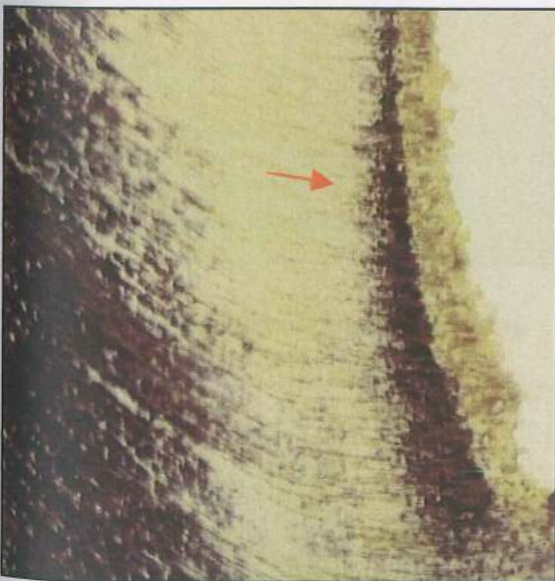


Сл.54 слаба бактеријска њенейрација

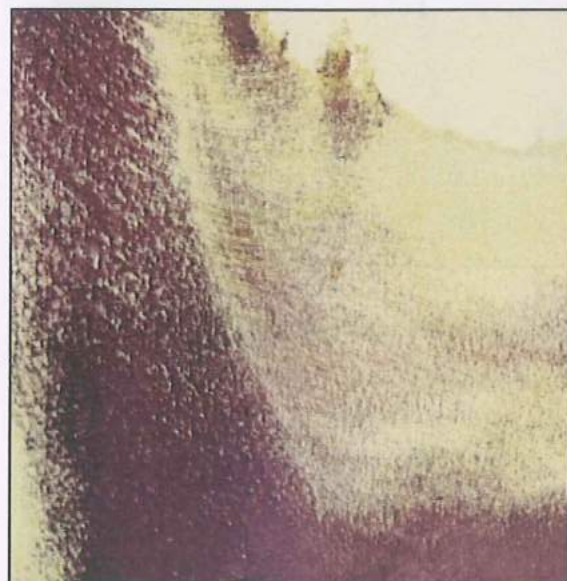


Сл.55 слаба бактеријска њенейрација

CAVITON: бактериско микротечење по 5 дена, слика 56-59.

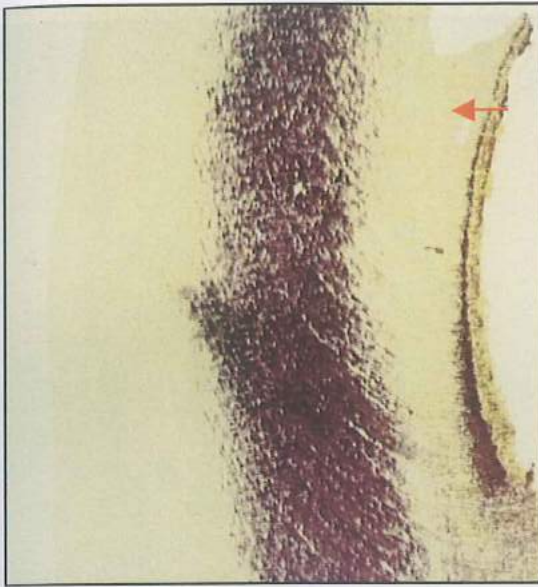


Сл.56 со бактеријски ѡројок

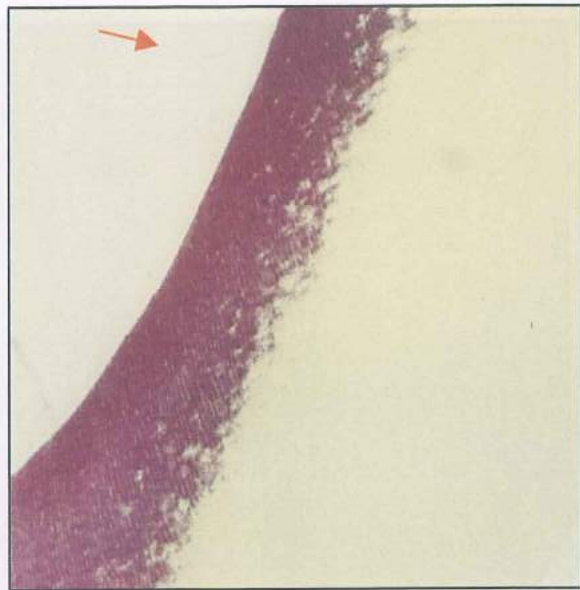

Сл. 57 со бактеријски ѡројок





Сл.58 со бактѝериски ѝројѝок




Сл.59 со бактѝериски ѝројѝок


Сл.62 бактѝериски ѝројѝок

Сл.63 бактѝериски ѝројѝок

АМАЛГАМ: бактѝериско микортечење по 5 дена, слика 60 и 61.



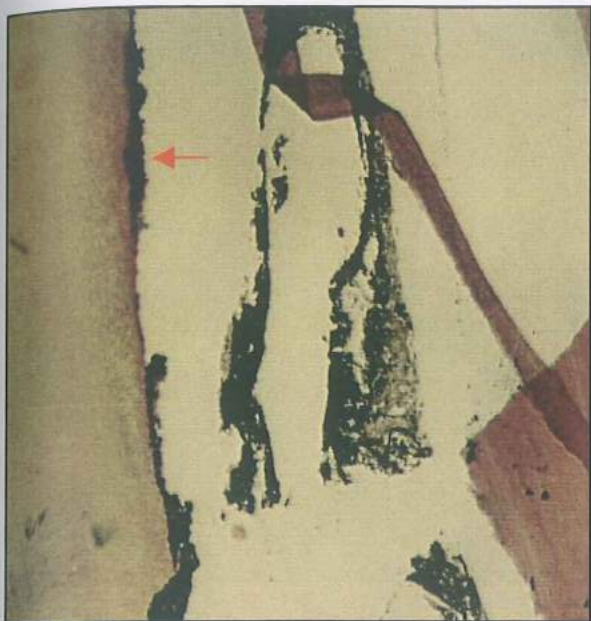Сл.60 нема бактѝериски ѝројѝок



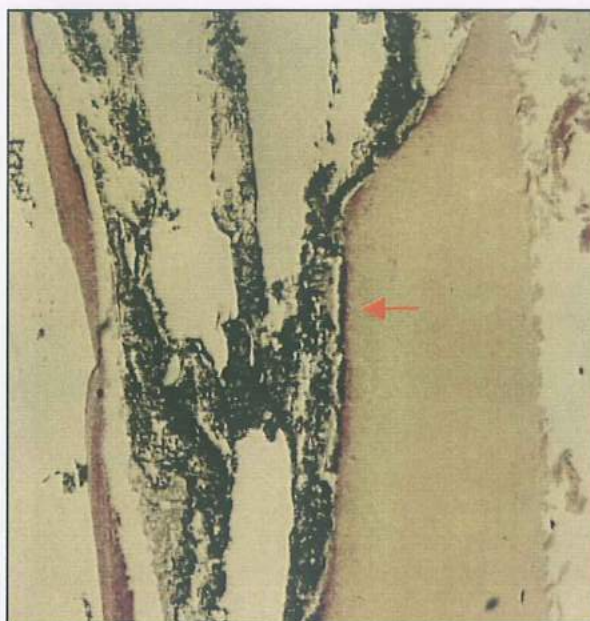
Сл.61 нема ѝприсусѝво на бактѝерии

Сл.64 безѝериски ѝројѝок

КОМПОЗИТИ ТЕРМАФИЛ:бактериско микротечење по 5 дена, слика 62-64.



Сл.62 бактериски пројок

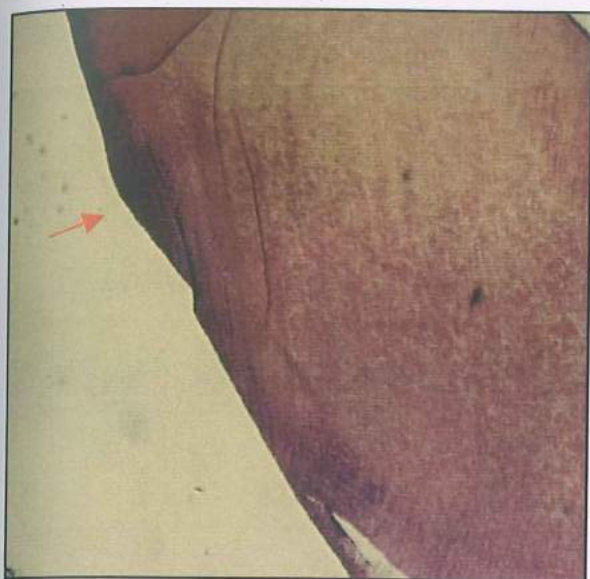


Сл.63 бактериски пројок

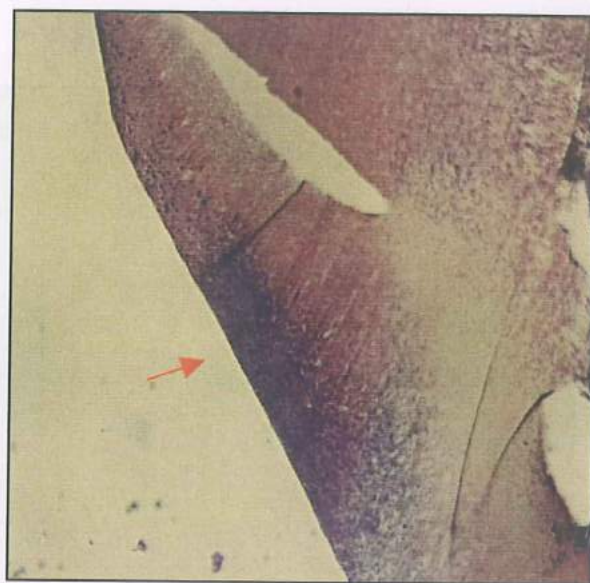


Сл.64 бактериски пројок

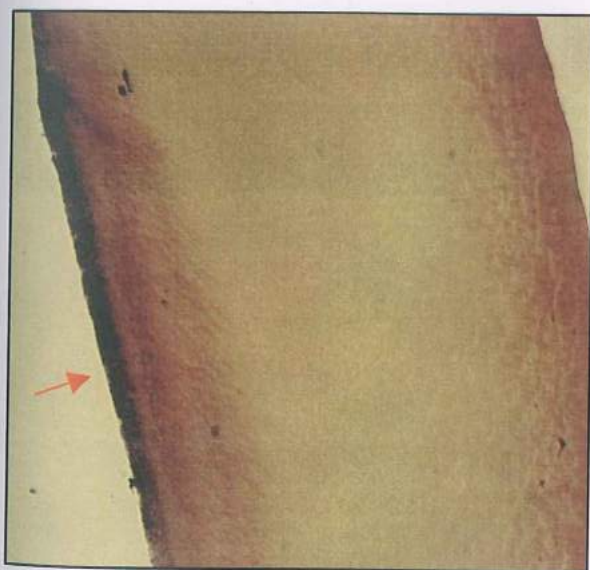
CAVITON термафил:бактериско микротечење по 5 дена, слика 65-68.



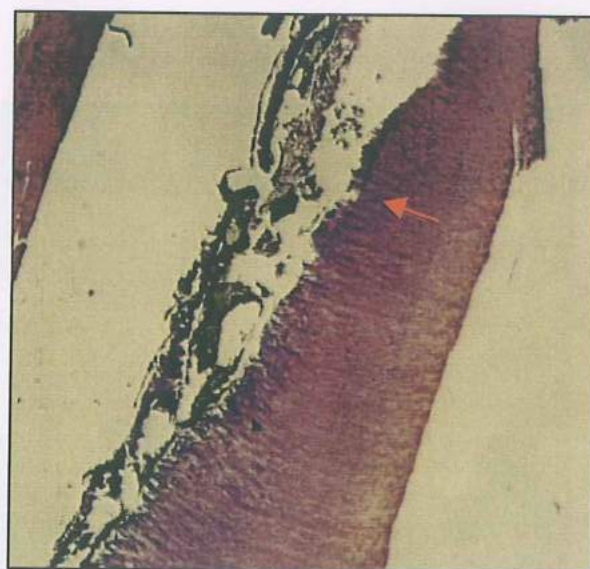
Сл.65 бактериски иројок



Сл.66 бактериски иројок



Сл.67 бактериски иројок




Сл.68 бактериски иројок


Сл.69 бактериски иројок

Сл.70 бактериски иројок

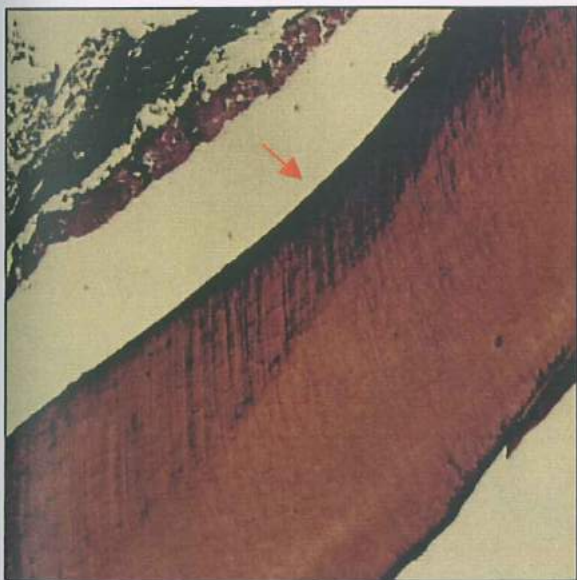
АМАЛГАМ термафил: бактериско микротечение по 5 дена, слика 69-72.



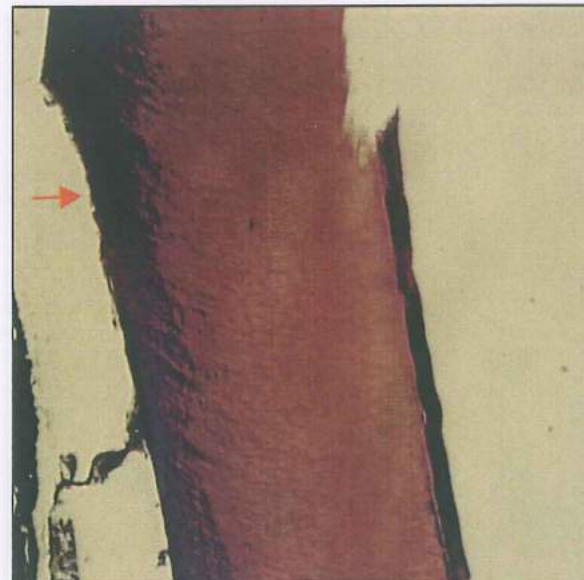
Сл.69 бактериска дифузија



Сл.70 нема бактериски иројок




Сл.71 бактериски иројок

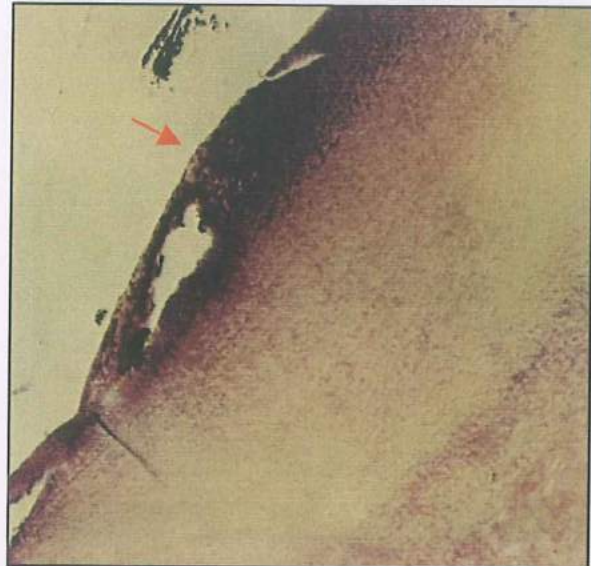


Сл.72 бактериски иројок

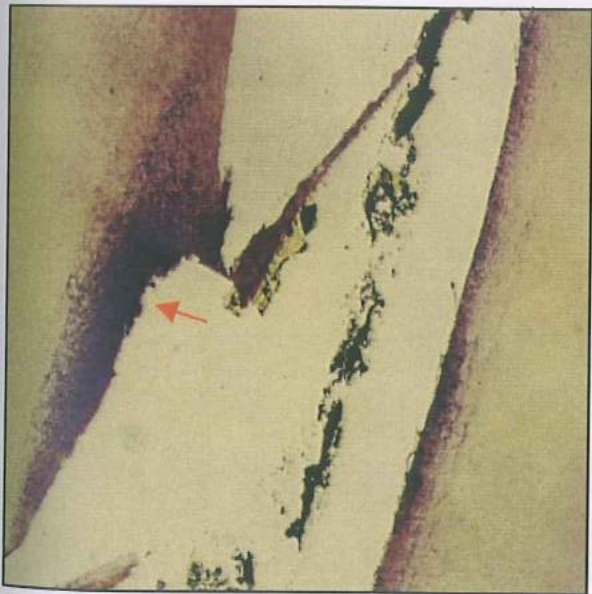
КОМПОЗИТ: бактериско микротечење по 1 месец, слика 73-76.



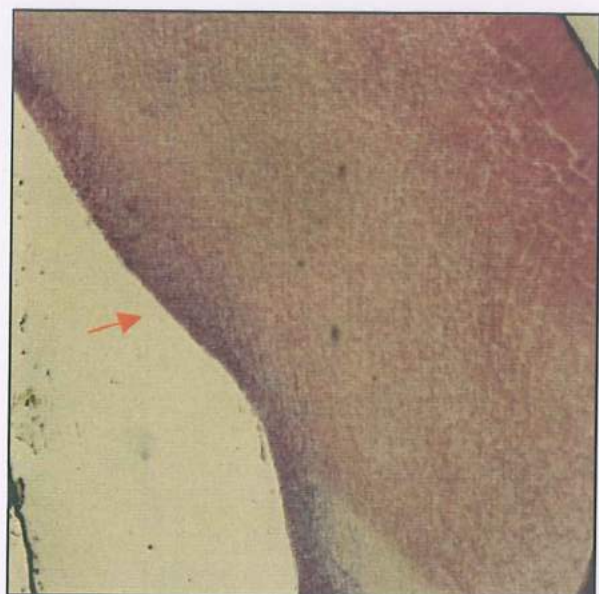
Сл.73 бактериски проишок



Сл.74 бактериски проишок

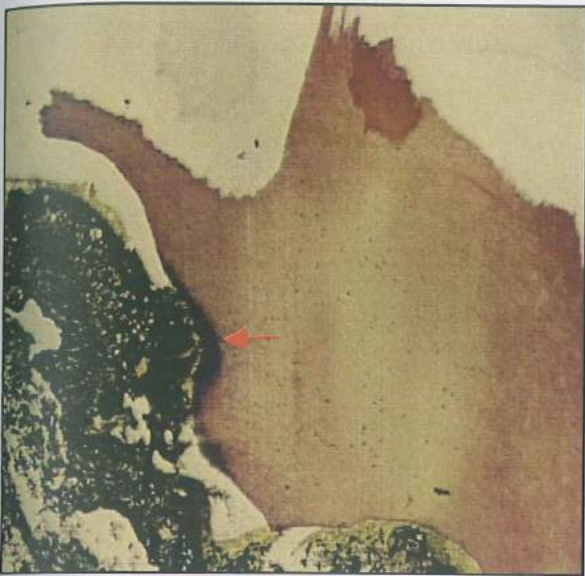


Сл.75 бактериски проишок

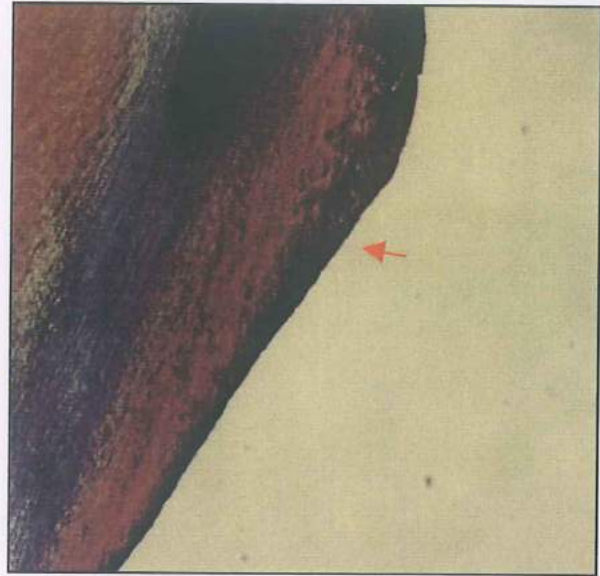


Сл.76 слаба бактеријска пенетрација


CAVITON: бактериско микротечење по 1 месец, слика 77-80.




Сл.77 бактериски иројок



Сл.78 бактериски иројок

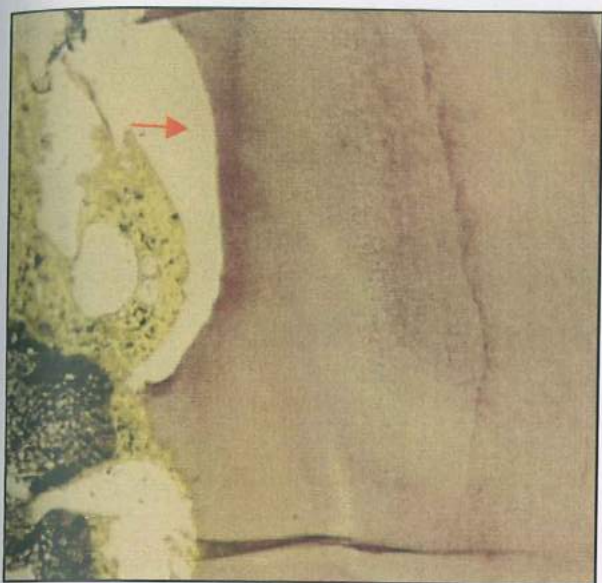


Сл.79 без бактериски иројок

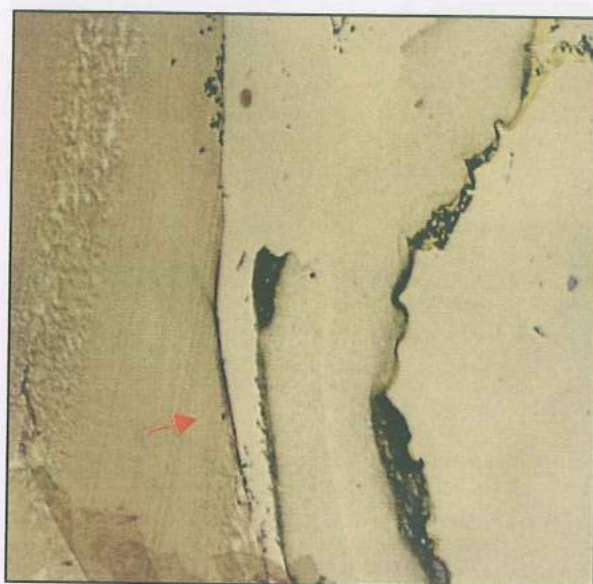


Сл.80 слаба бактериска инејтрација


АМАЛГАМ: бактериско микротечење по 1 месец, слика 81-84.



Сл.81 слаба бактѣриска ѣнеѣтраѣја



Сл.82 слаба бактѣриска ѣнеѣтраѣја

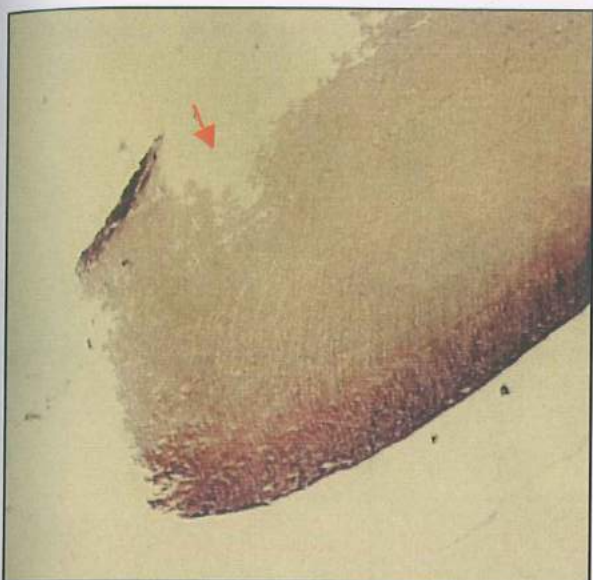


Сл.83 слабо бактѣриско ѣприсусѣѣво



Сл.84 бактѣриски ѣроѣок

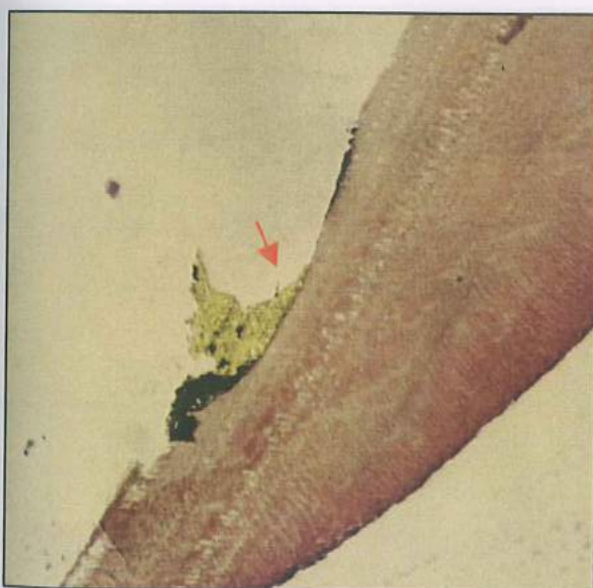
КОМПОЗИТ термафил:бактериско микротечење по 1 месец, слика 85-88.



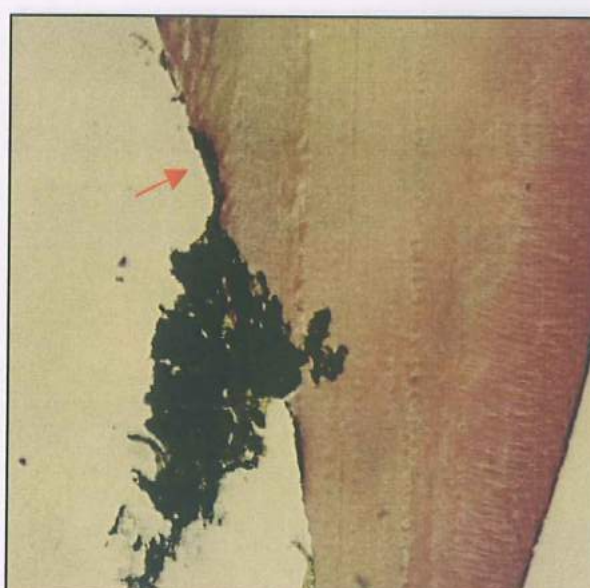Сл. 85 нема бактериски пројок



Сл. 86 слаба бактеришка пенетрација



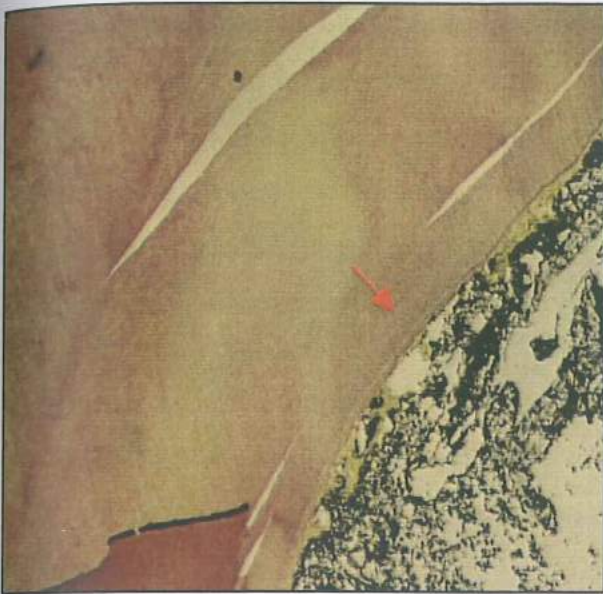
Сл. 87 нема бактериски пројок




Сл. 88 слаба бактеришка пенетрација




CAVITON термафил: бактериско микротечење по 1 месец, слика 89-92.



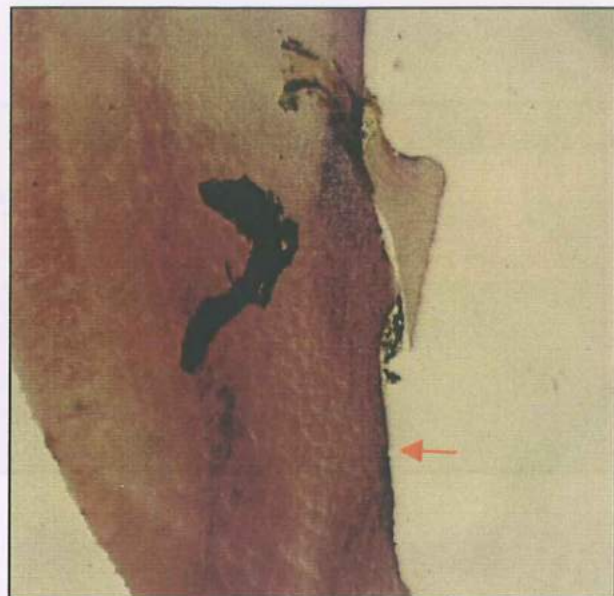
Сл. 89 нема бактериски пројок



Сл. 90 слаба бактеришка пенетрација



Сл. 91 нема бактериски пројок



Сл. 92 слаба бактеришка пенетрација

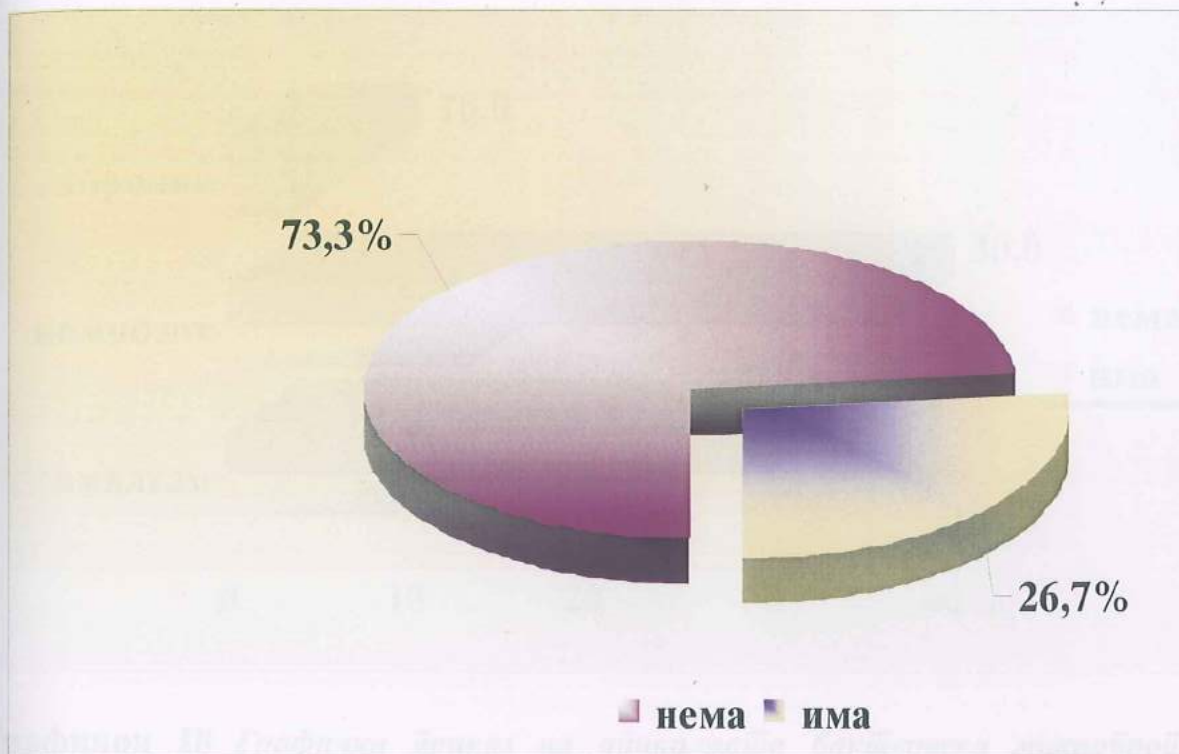
### Втор дел *in vivo* испитувања - резултати

Во овај дел од експерименталниот објект ја испитувавме апикалната микро-пропустливост на *in vivo* ендодонтски третирани заби со хронична инфламаторна периапикална лезија рентгенографски верифицирана. Во врска со техничкиот квалитет на полнењето во ниво на коронката, а во исто време и во зависност од интегритетот на каналната обтурација испитуваните примероци ги селектиравме во 3 групи и ги добивме следниве резултати:

Кај забите од првата група со квалитетна коронарна и канална обтурација од вкупно 30 примероци, на напречните хистолошки пресеци со техниката на пребојување *Brown-Bren*, бактериско присуство се регистрираше кај 8 (26,7%). (Табела 29 и Графикон 17)

**Таб. 29** Присуство на микроорганизми во апикалната шрешина кај примероциите од првата група.

бактериско присуство N=30	број	%
нема	22	73.3
има	8	26.7

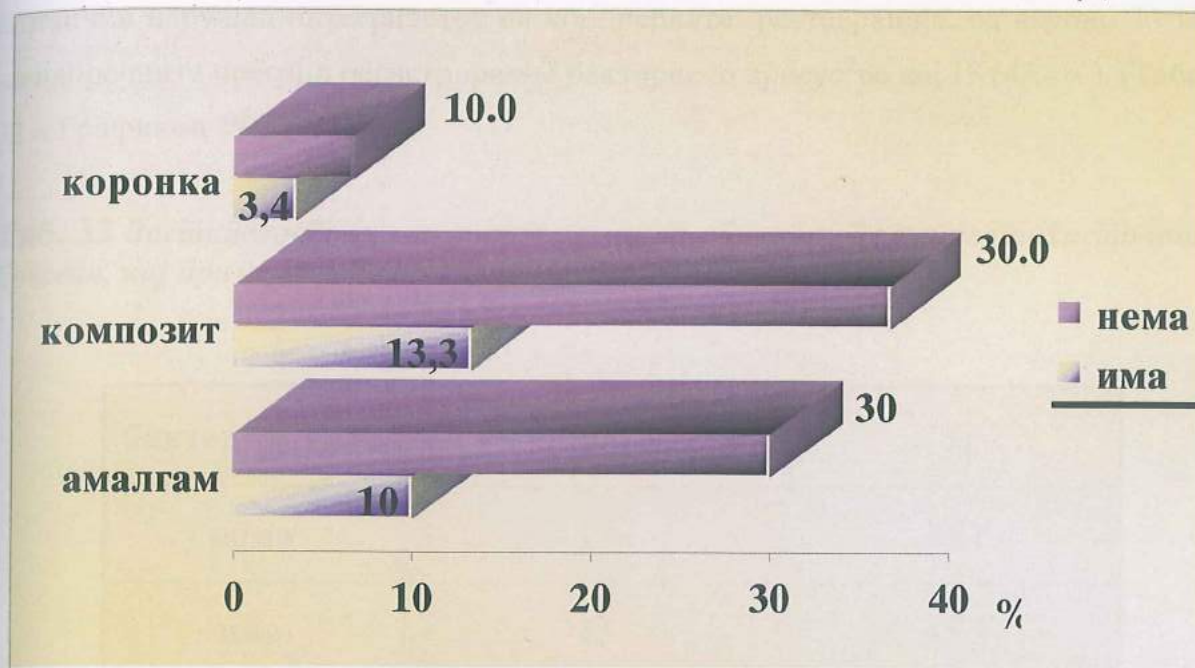


**Графикон 17** Присуство на микроорганизми во ајикалната површина кај примероциите од првата група.

Од 30 заби со квалитетна коронарна реставрација и интраканално полнење (прва група) од 12 реставрирани со амалгам примероци бактериско присуство на напречните пресеци верифициравме кај 3. Од 15 заби запечатени коронарно со композитна смола 4 покажаа присуство на бактерии, додека само кај 1 заб со протетска фиксна конструкција регистриравме бактерии. (Табела 30 и Графикон 18)

**Таб. 30** Ајикална бактеријска микрофлоривост во врска со коронарната реставрација.

коронарна реставрација	бактерии					
	има		нема		вкупно	
	број	%	број	%	број	%
амалгам	3	10.0	9	30.0	12	40.0
комполит	4	13.3	11	36.7	15	50.0
коронка	1	3.4	2	6.6	3	10.0
вкупно	8	16.7	22	73.3	30	100



**Графикон 18** Графички приказ на апикалната бактеријска микрофлора во врска со коронарната реставрација.

Со *Fisher exact test* ја испитувавме асоцијацијата, односно поврзаноста на бактериското присуство во апикалната третина на ендодонтски третираните заби со периапикално просветлување во зависност од квалитетот на каналното полнење и коронарната реставрација. За  $p > 0,05$  се регистрира статистички несигнификантна разлика во сите испитувани релации (Табела 31).

**Таб. 31** Статистичка анализа на поврзаноста на апикалната микрофлора со видови на коронарната реставрација

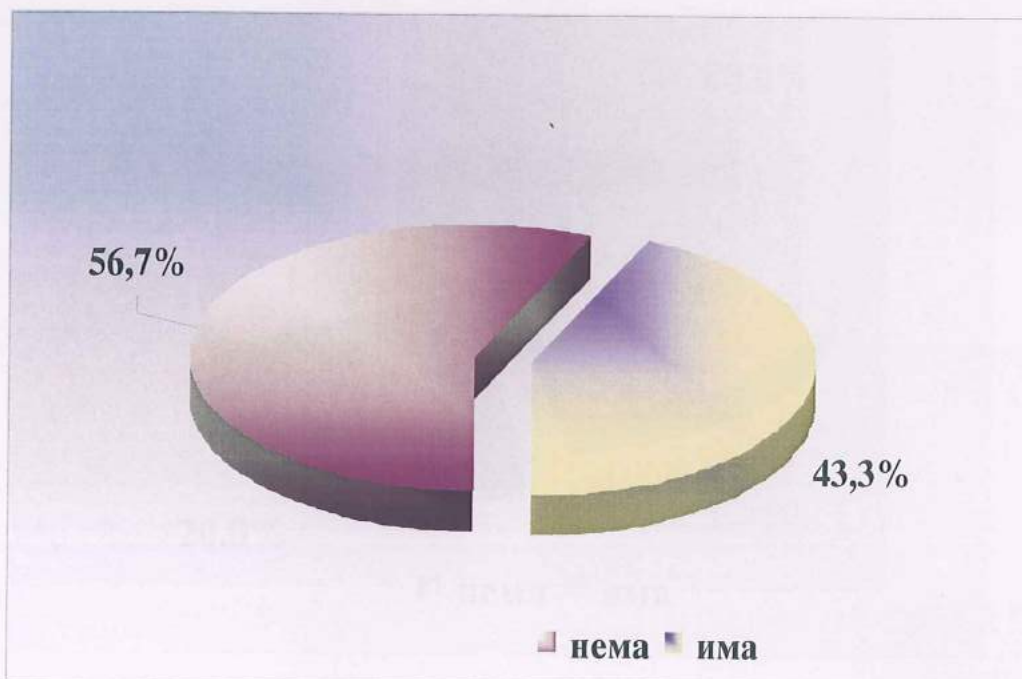
Fisher exact test		
амалгам / композит	$p = 0.338$	<i>n.sig</i>
амалгам / коронка	$p = 0.48$	<i>n.sig.</i>
композит / коронка	$p = 0.47$	<i>n.sig</i>

Во втората испитувана група каде го одредувавме присуството на микроорганизми, односно апикалното микротечење на ендодонтски третираните заби *in vivo*, со периапикално просветлување и интактно интраканално полнење, а

клинички нарушен интегритетот на коронарната реставрација, од вкупно 30 заби на напречните пресеци регистриравме бактериско присуство кај 13 (43,4%). (Табела 32 и Графикон 19).

**Таб. 32** Заси́ајеноси́ на микроорѓанизми во ајикалниите најречни хистолошки пресеци, кај примероциите од ви́ора грѹпа.

бактерии N=30	број	%
нема	17	56.7
има	13	43.3



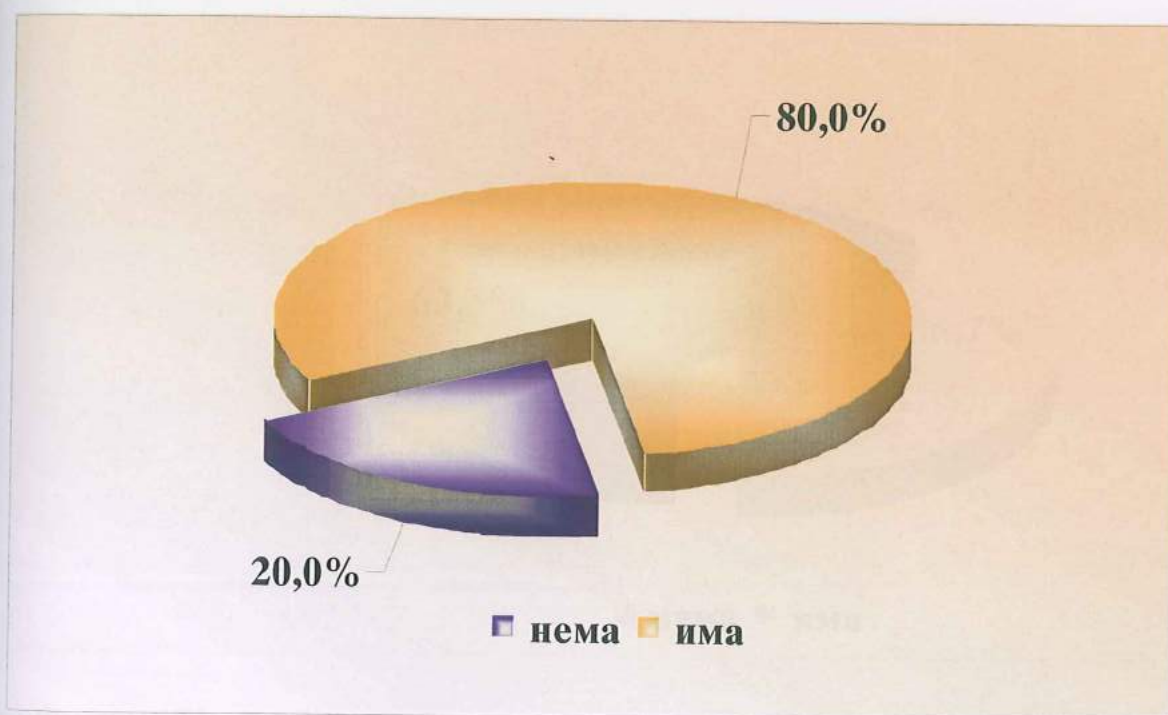
**Графикон 19** Заси́ајеноси́ на микроорѓанизми во ајикалниите најречни хистолошки пресеци, кај примероциите од ви́ората грѹпа-графички приказ

И покрај рентген верифицираниот континуитет на каналното полнење на ендодонтски третираните заби од втората група, напречните хистолошки пресеци на

апикалната третина покажаа нарушување на интегритетот во компактоста на каналното полнење кај 6 примероци (20%). (Табела 33 и Графикон 20)

Таб. 33 Хистолошка проценка на техничките квалитети на каналното полнење на заби од виората група.

квалитет на каналното полнење	адекватно		неадекватно	
	број	%	број	%
	24	80.0	6	20.0



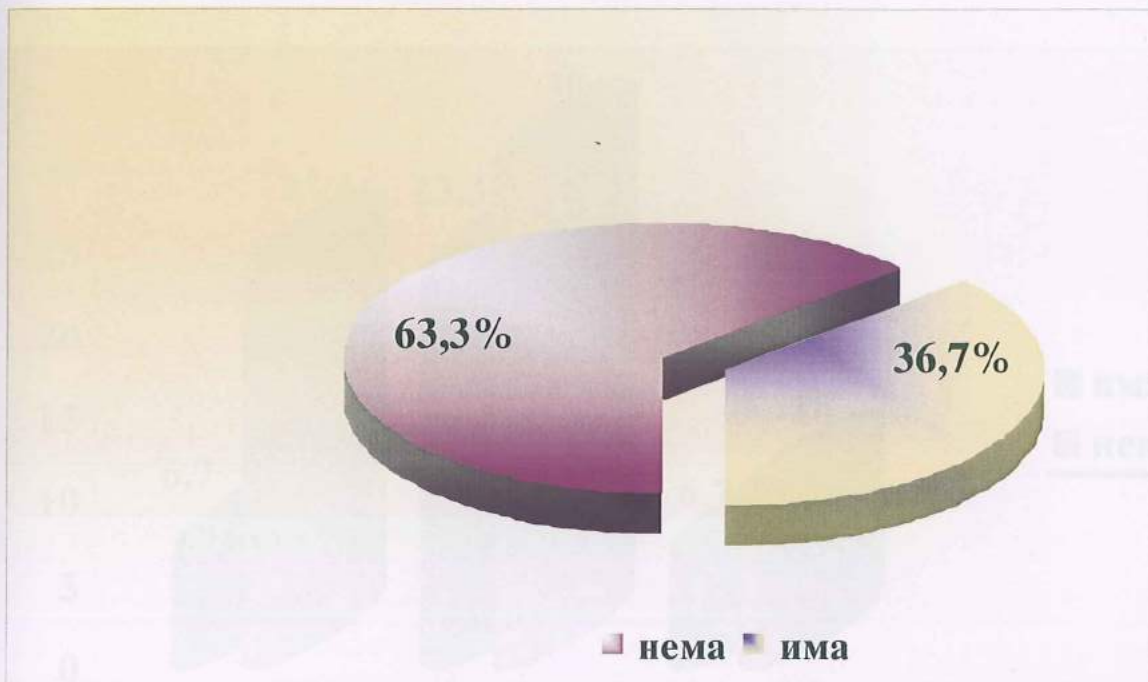
Сл. 20 Хистолошка проценка на техничките квалитети на каналното полнење на заби од виората група - графичка презентација.

Во третата испитувана група на хистолошките напречни пресеци ја одредувавме апикалната микропропустливост во зависност од квалитетот на каналното полнење и коронарната реставрација. Од вкупно 30 заби со интактно коронарно запечатување, а нарушено во должина и компактност интраканално полнење бак-

териско присуство во апикалната третина регистриравме кај 11 примероци. (Табела 34 и Графикон 21)

**Таб. 34** Приказ на апикалната микропропусливост на најречниите хистолошки пресеци кај примероциите од ирејата група.

бактерии N=30	број	%
нема	19	63.3
има	11	36.7



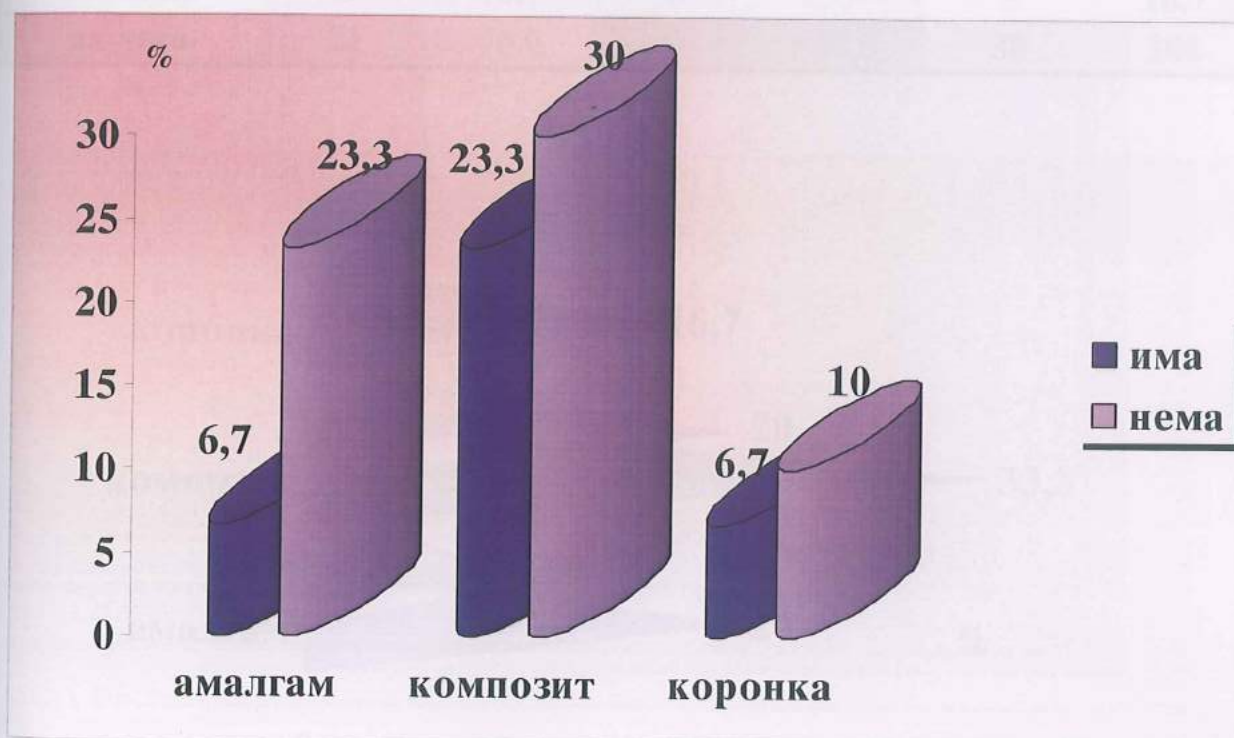**Графикон 21** Графички приказ на апикалната микропропусливост на најречниите хистолошки пресеци кај примероциите од ирејата група.

Од конзервативно реставрираните заби со дентален амалгам бактериско присуство регистриравме кај 2 примероци, додека пак со композитно полнење апикална бактериска пропустливост евидентиравме кај 7 заби. Протетски рехабилитираните заби со неадекватно интраканално полнење кои вкупно беа 5 на број, кај 2 од нив регистриравме бактериско присуство на напречните хистолошки пресеци во

апикалната ареа. Рентген потврдениот дисконтинуитет на интраканалното полнење се верифицира и на напречните хистолошки пресеци. (Табела 35 и Графикон 22)

**Таб. 35 Презентација на присушниите микроорганизми во зависност од видот на коронарната реставрација.**

коронарна обтурација	бактерии					
	има		нема		вкупно	
	број	%	број	%	број	%
амалгам	2	6.7	7	23.3	9	30.0
комполит	7	23.3	9	30.0	16	53.3
коронка	2	6.7	3	10.0	5	16.7
вкупно	11	36.7	19	63.3	30	100



**Графикон 22 Графичка презентација на присушниите микроорганизми во зависност од видот на коронарната реставрација.**

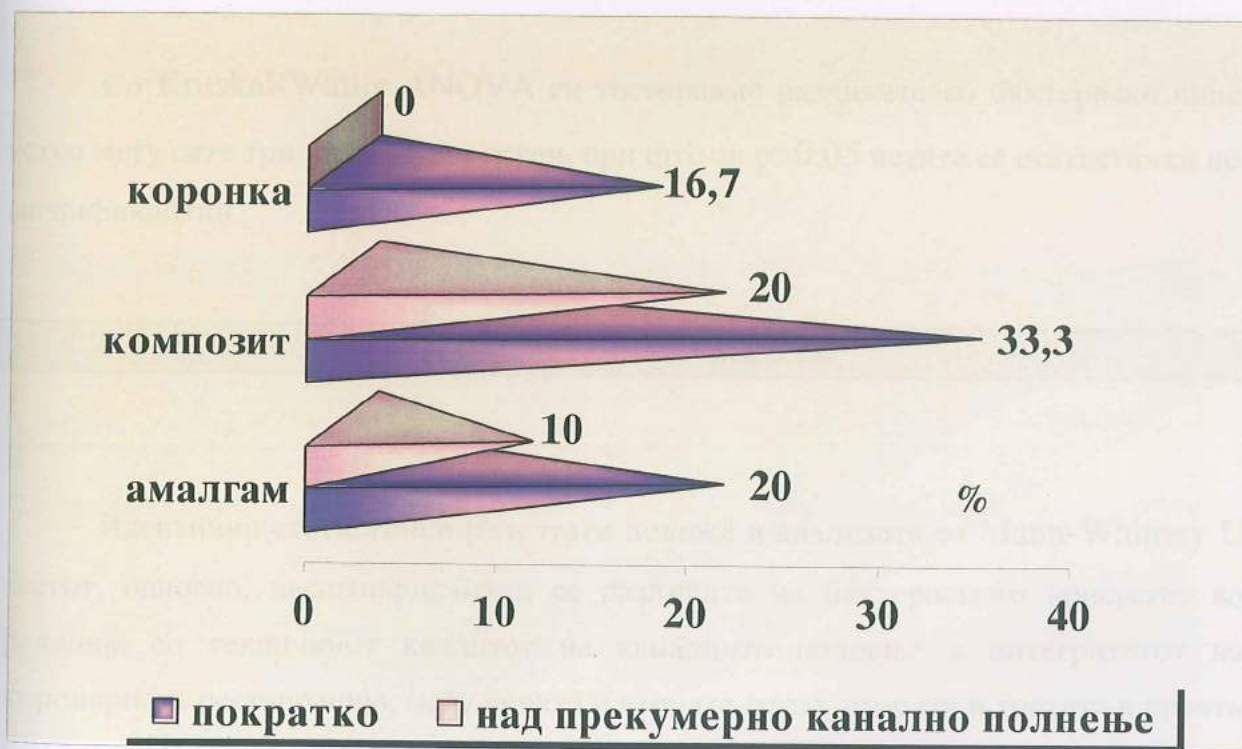
Од вкупно 30 заби во однос на техничкиот квалитет на интраканалното ендодонтско полнење 21 (70%) беа недоволно исполнети, односно 9 (30%) со полнење надвор од апикалниот отвор. Сите протетски реставрирани примероци, 5 на број,



беа со неадекватно во должина интраканално полнење (пократко). Кај конзервативно реставрираните заби со композитна смола доминираа недоволно исполнети коренски канали (10 на број). Од 9 реставрирани заби во ниво на коронката со ден-тален амалгам 6 беа со недоволно интраканално полнење. (Табела 36 и Графикон 23)

Таб. 36 Презентација на варијациите на каналното полнење во врска со видот на коронарната реставрација.

коронарна реставрација	канално полнење					
	пократко		прекумерно		вкупно	
	број	%	број	%	број	%
амалгам	6	20.0	3	10.0	9	30.0
композит	10	33.3	6	20.0	16	53.3
коронка	5	16.7	0	0	5	16.7
вкупно	21	70.0	9	30.0	30	100



Графикон 23 Графичка презентација на варијациите на каналното полнење во врска со видот на коронарната реставрација.

Компарацијата на бактериското присуство на напречните пресеци од апи-калната третина на примероците од третата група, во зависност од квалитетот на каналното полнење и коронарната реставрација со Fisher exact test се покажа статистички несигнификантна за  $p > 0,05$  меѓу сите испитувани релации. (Табела 37)

Таб. 37 Статистичка анализа на разликите во третата група - бактериско присуство/ квалитет на каналното полнење.

Fisher exact test					
бактерии			канално полнење		
амалгам / композит	$p = 0.20$	<i>n.sig</i>	амалгам / композит	$p = 0.33$	<i>n.sig</i>
амалгам / коронка	$p = 0.36$	<i>n.sig</i>	амалгам / коронка	$p = 0.23$	<i>n.sig</i>
композит / коронка	$p = 0.39$	<i>n.sig</i>	композит / коронка	$p = 0.14$	<i>n.sig</i>

Со Kruskal-Wallis ANOVA ги тестиравме разликите во бактериско присуство меѓу сите три испитувани групи, при што за  $p > 0,05$  истите се статистички несигнификантни.

$H = 0.89$

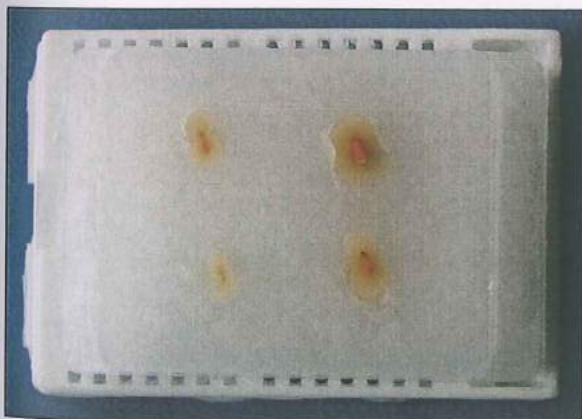
$p = 0.64$

Идентични статистички резултати покажа и анализата со Mann-Whitney U тестот, односно, несигнификантни се разликите на бактериското присуство во релација со техничкиот квалитет на каналното полнење и интегритетот на коронарната реставрација, меѓу првата и втората група, втората и третата и првата и третата испитувана група ( $p > 0,05$ ). Табела 38.

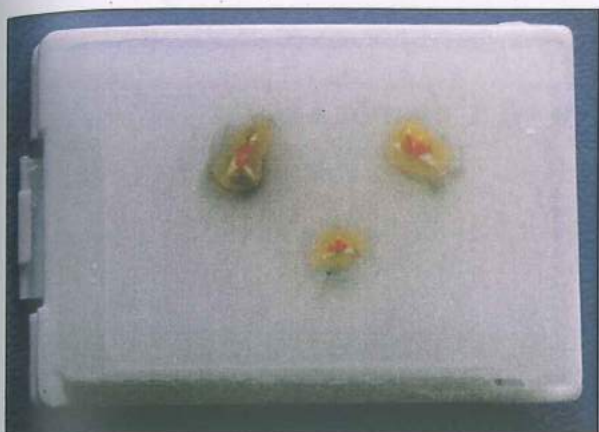
Таб.38 Статистичка анализа на разлики во бактериското присуство, помеѓу испитуваните групи.

присуство на бактерии разлики	Mann-Whitney U test					
	rank sum група 1	rank sum група 2	U	Z	p-наод	sig. / n.sig.
прва/втора група	840.00	990.00	375.00	-1.10	0.26	n.sig.
прва/трета група	870.00	960.00	405.00	-0.66	0.50	n.sig.
втора/трета група	945.00	885.00	420.00	0.44	0.65	n.sig.

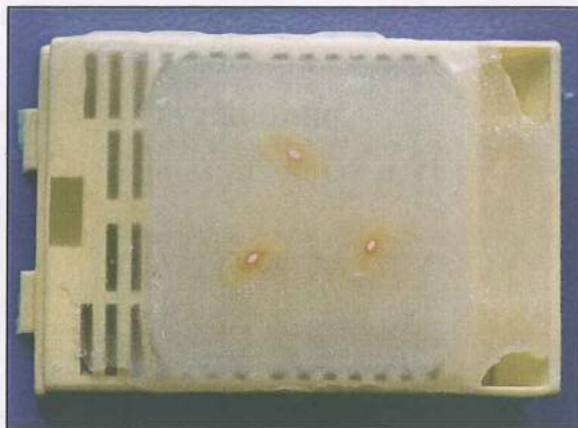
На следните слики се презентирани макроскопски процесираниите напречни пресеци за хистолошка анализа - макроскопски изглед(Сл. 93-98)



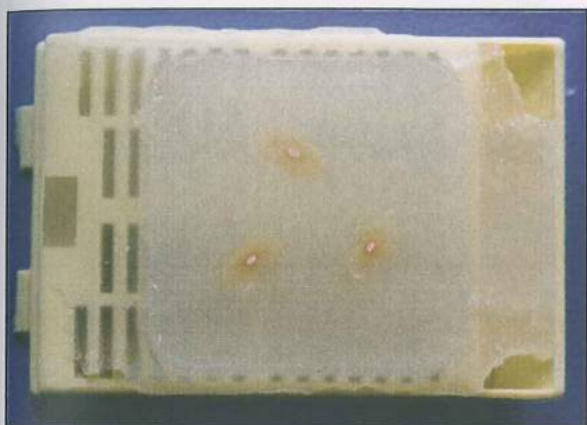
Сл. 93 напречни пресеци макроскопски    Сл. 94 напречни пресеци макроскопски



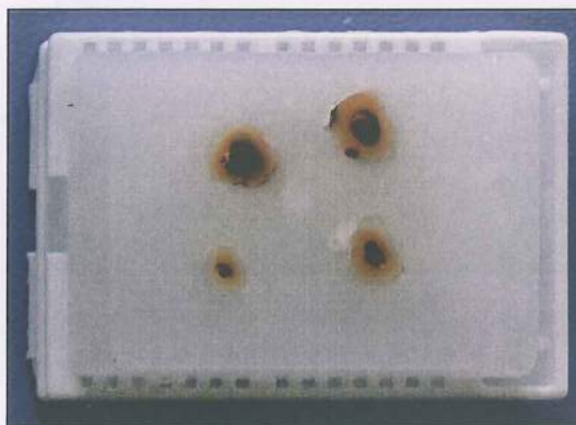
Сл.95 напречни пресеци макроскопски



Сл. 96 напречни пресеци макроскопски




Сл.97 напречни пресеци макроскопски



Сл. 98 напречни пресеци макроскопски



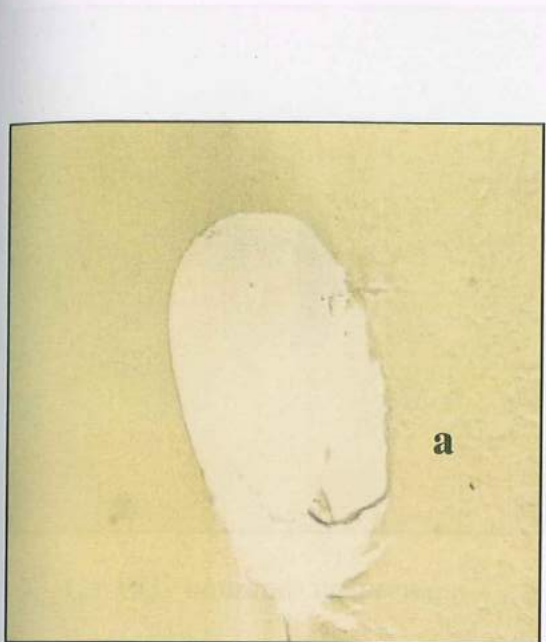
Сл.101 контролни примерок



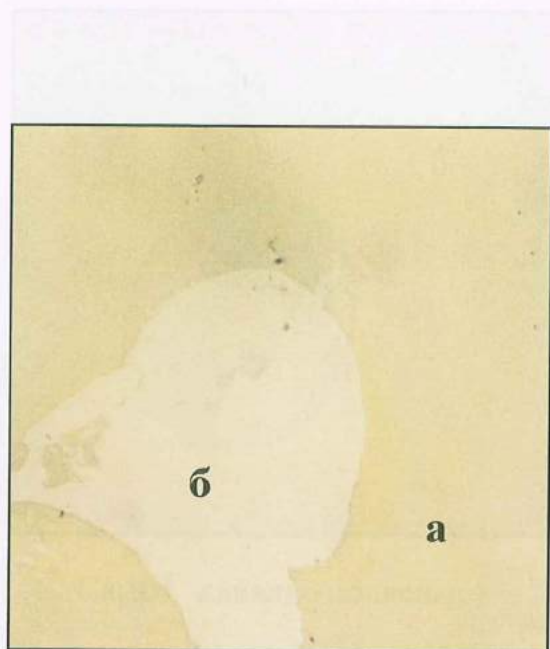
Сл.102 контролни примерок

## Хистолошки изглед на испитуваните напречни пресеци

а - дентин / б - цемент / в - гутаперка




Сл.99 празен канал



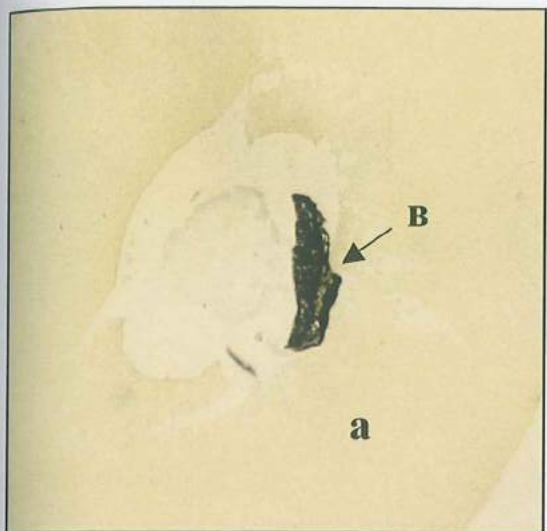
Сл.100 празен канал



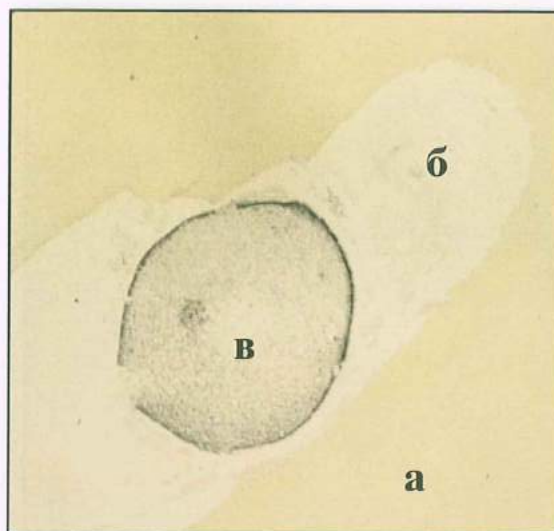
Сл.101 празен канален лумен



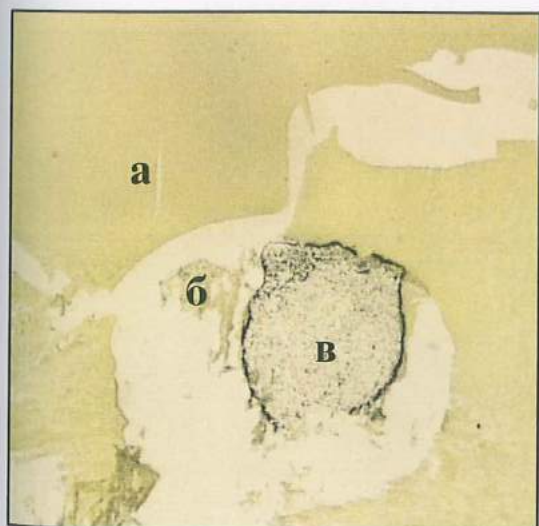
Сл.102 лумен на каналот и полнење



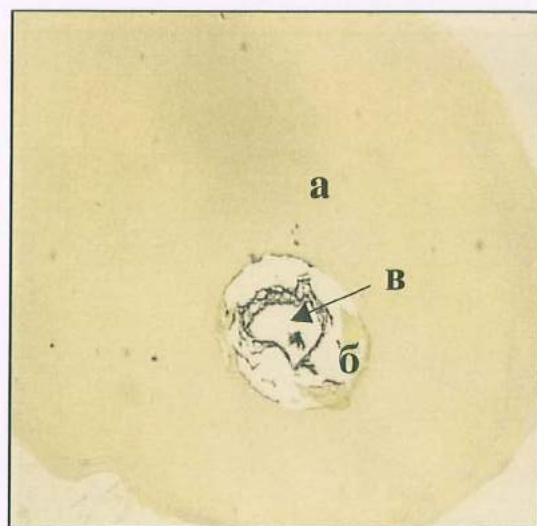
Сл.103 канално полнење



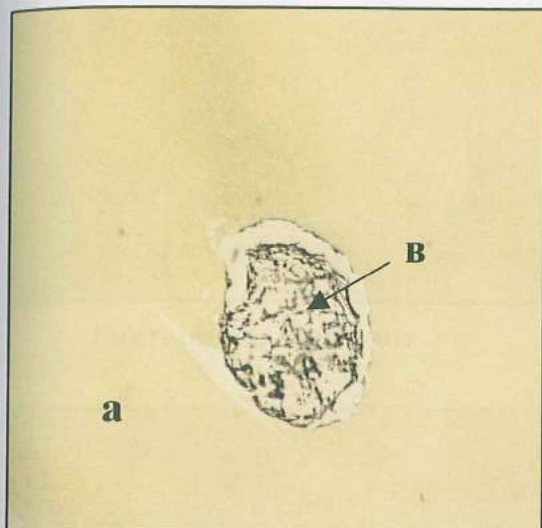
Сл.104 канално полнење




Сл.105 канално полнење




Сл.106 канално полнење



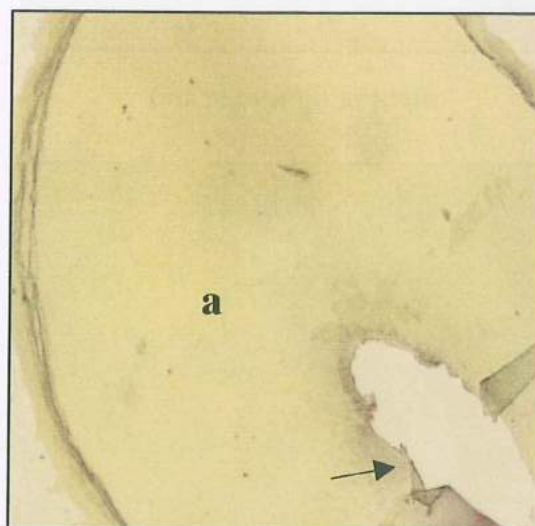Сл.107 канално полнење



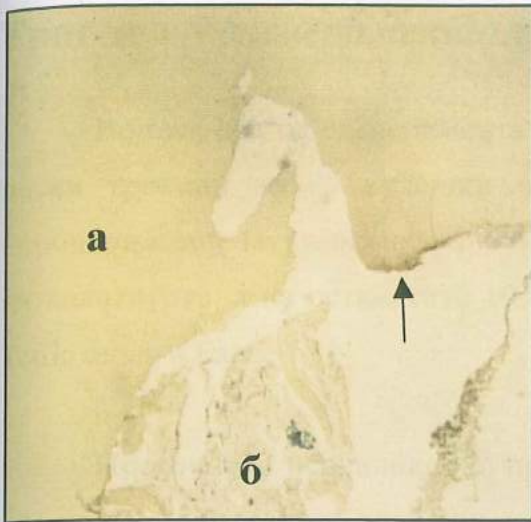
Сл.108 бактерии во дентинот




Сл. 109 бактериско присуство



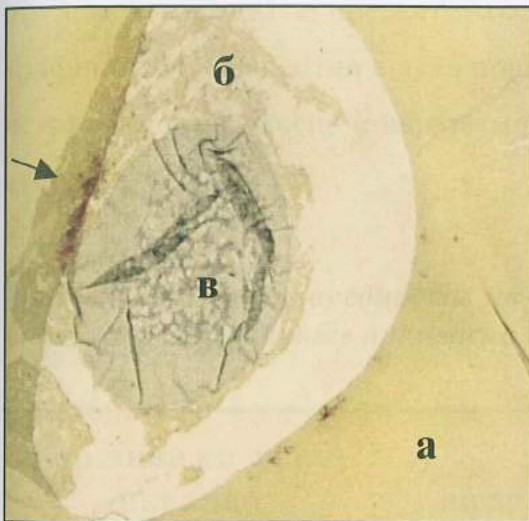
Сл.110 бактерии во дентинот



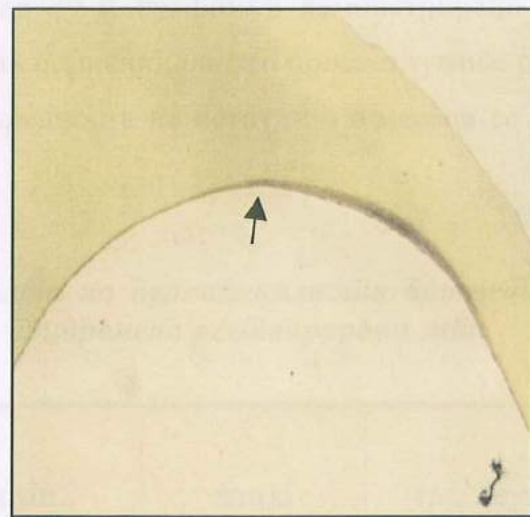
бактерии во дентинот



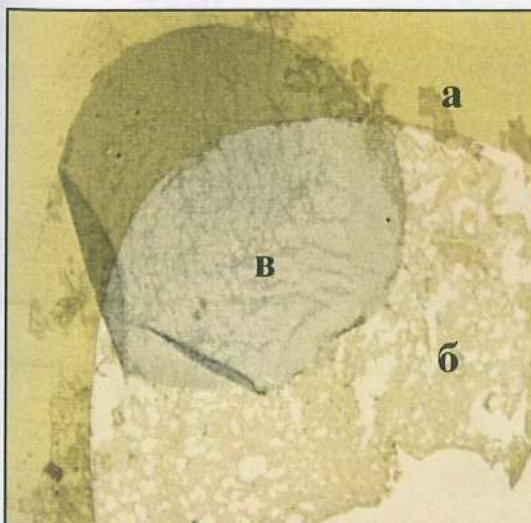
бактериско присуство



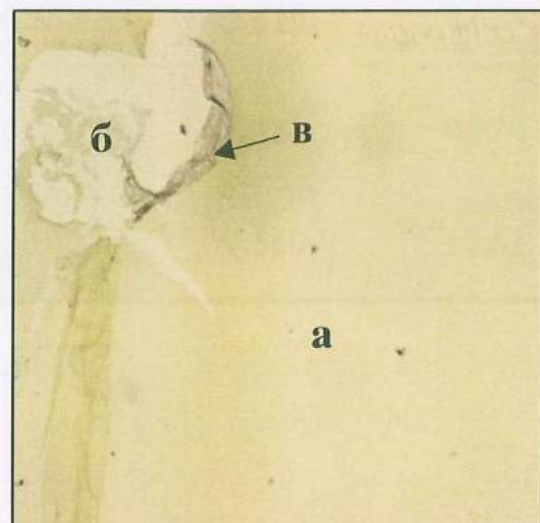
бактерии во дентинот



бактерии во дентин



канално полнење



канално полнење



### Трет дел - експериментални животни - резултати

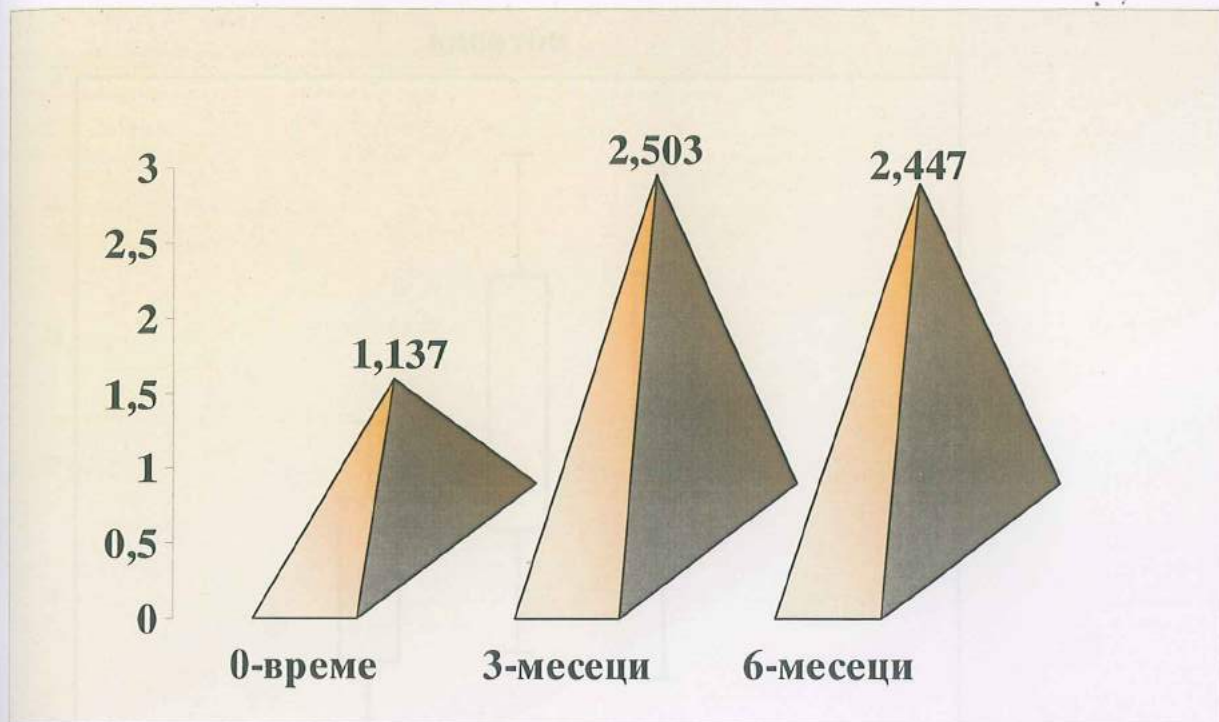
Во овај дел од експерименталниот објект, беше направен ендодонтски терапевтски третман на 20 кучешки инцизиви на кои последователно на 10 заби коронарно запечатување направивме со Caviton, средство за привремено затварање на кавитетите, а на останатите 10 заби аплициравме адхезив и композитна смола Tetric ceram и Excite.

Просечното периапикално просветлување на ендодонтски третирани заби кај експерименталните животни-кучиња коронарно obturirани со привремен материјал - Caviton, во испитуваните временски интервали (по ординираната терапија, по 3 и 6 месеци) е презентирано во табела 39 и графички демонстрирано на графикон 24. Евидентно е дека површината на периапикалното просветлување регистрирана по 3 месеци е најголема, додека вредноста на истата по 6 месеци се редуира.

**Таб. 39** Просечни вредности на површината на периапикалното просветлување во испитуваните временски периоди - привремено реставрирани заби.

површина на периапикално просветлување	mean	min.	max.	std. dev.
N=10 Caviton	1.137	0.350	2.610	0.621
Caviton по 3 месеци	2.503	0.980	4.330	0.974
Caviton по 6 месеци	2.447	1.540	4.560	1.051

♦ просечните вредности се изразени во  $\text{mm}^2$ .



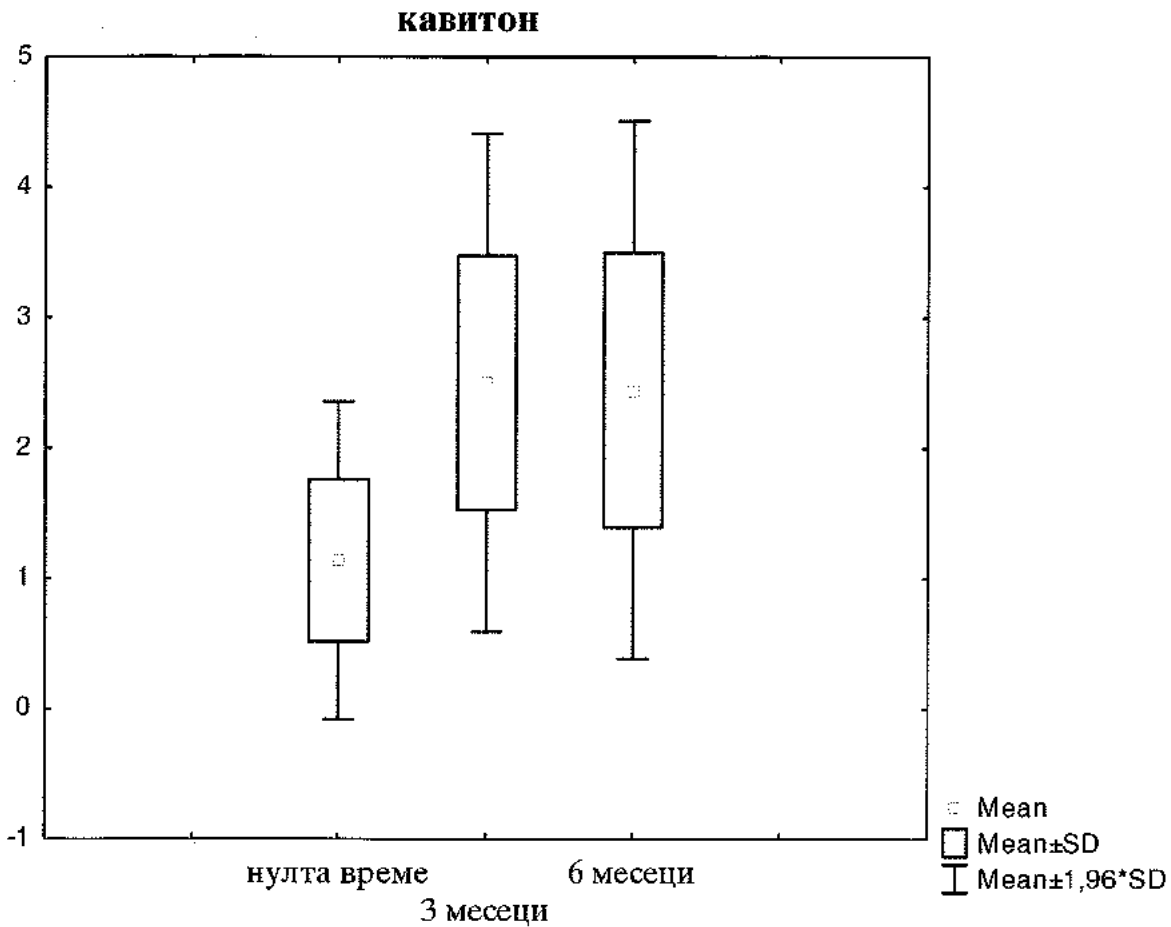
**Графикон 24** Просечни вредности на површината на периапикално просветлување во испитуваниите временски периоди - привремено реставрирани заби.

Разликите во просечните вредности на површината на периапикално просветлување во тестираните периоди се презентирани во таб. 41. Анализата на параметрите демонстрираше статистички сигнификантна разлика за  $p < 0,05$ , помеѓу просечните површини по терапијата и по 3 месеци и по терапијата и по 6 месеци.

**Таб. 40** Просечни вредности на периапикално просветлување во детерминираниите периоди - разлики.

кавитон	р-наод	sig. / n.sig
0 / 3 мес.	0,0015	sig. $\odot$
0 / 6 мес.	0,0032	sig. $\odot$
3 / 6 мес.	0,903	n.sig.

$\odot$  статистички сигнификантно



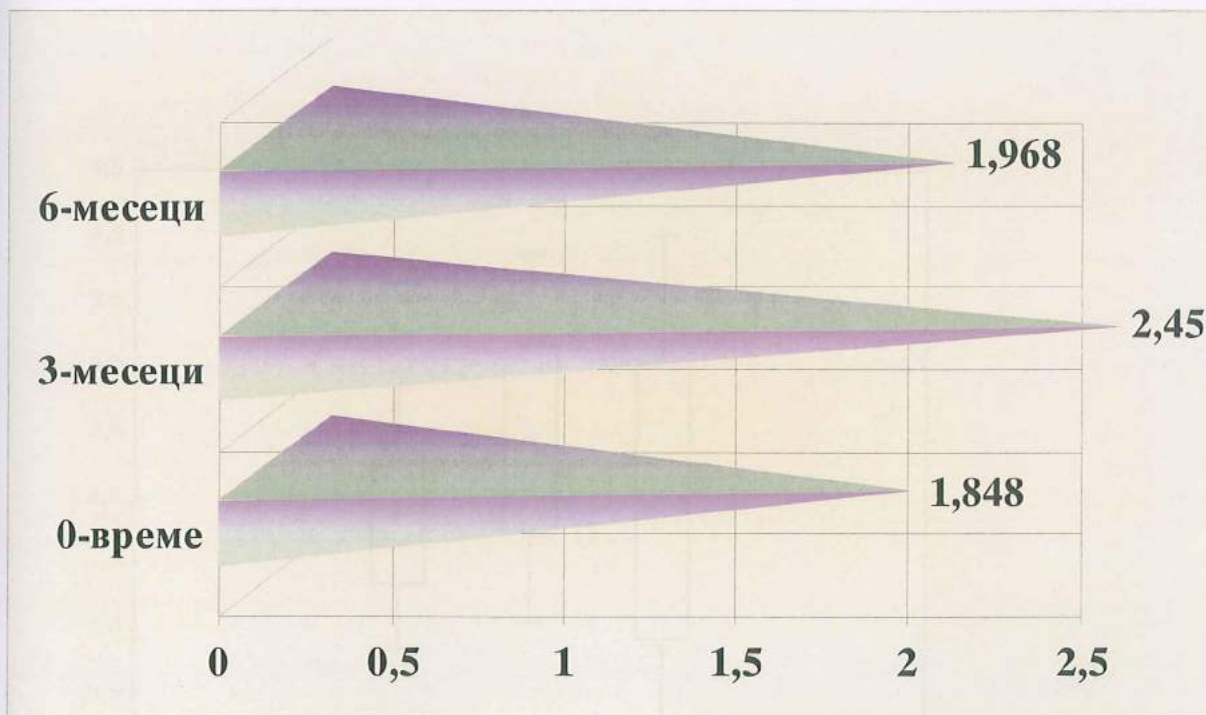
**Графикон 25** Графичка демонстрација на мерките на централна тенденција на забите обтурирани со Cavition, во шестираниот период.

Кај останатите 10 заби на експерименталните животни ендодонтски истретирани и коронарно обтурирани со перманентен дентален материјал - композитна смола и соодветна адхезивна техника, мерките на централна тенденција на површината на апикалното просветлување се презентирани во табела 41 и графикон 26. Највисоки просечни вредности се регистрирани во периодот по три месеци и истите бележат пад во следните три месеци од испитувањето.

Таб. 41 Средни вредности на периапикалниот просветлување во шестираниот временски интервали-композициона смола.

површина на периапикално просветлување	mean	min.	max.	std. dev.
N=10 КОМПОЗИТНА СМОЛА	1.848	1.120	2.840	0.509
КОМПОЗИТНА СМОЛА/ 3 мес.	2.450	1.790	3.820	0.719
КОМПОЗИТНА СМОЛА/ 6 мес.	1.968	0.980	4.590	1.039

♦ просечните вредности се изразени во  $\text{mm}^2$



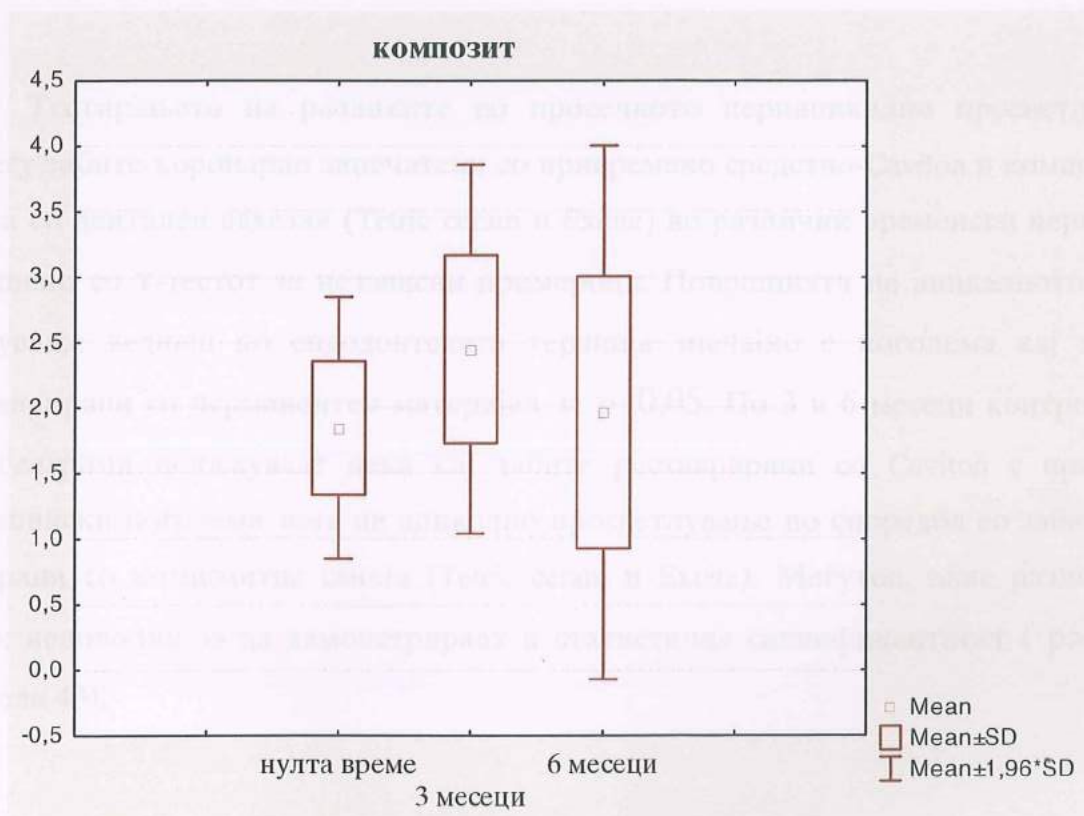
Графикон 26 Средни вредности на периапикалниот просветлување во шестираниот временски интервали-композициона смола.

Анализата на разликите од просечните вредности во тестираните вреќенски интервали, демонстрираше висока статистичка сигнификантност во периодот од 3 месеци ( $p < 0,05$ ) Табела 42 и Графикон 27

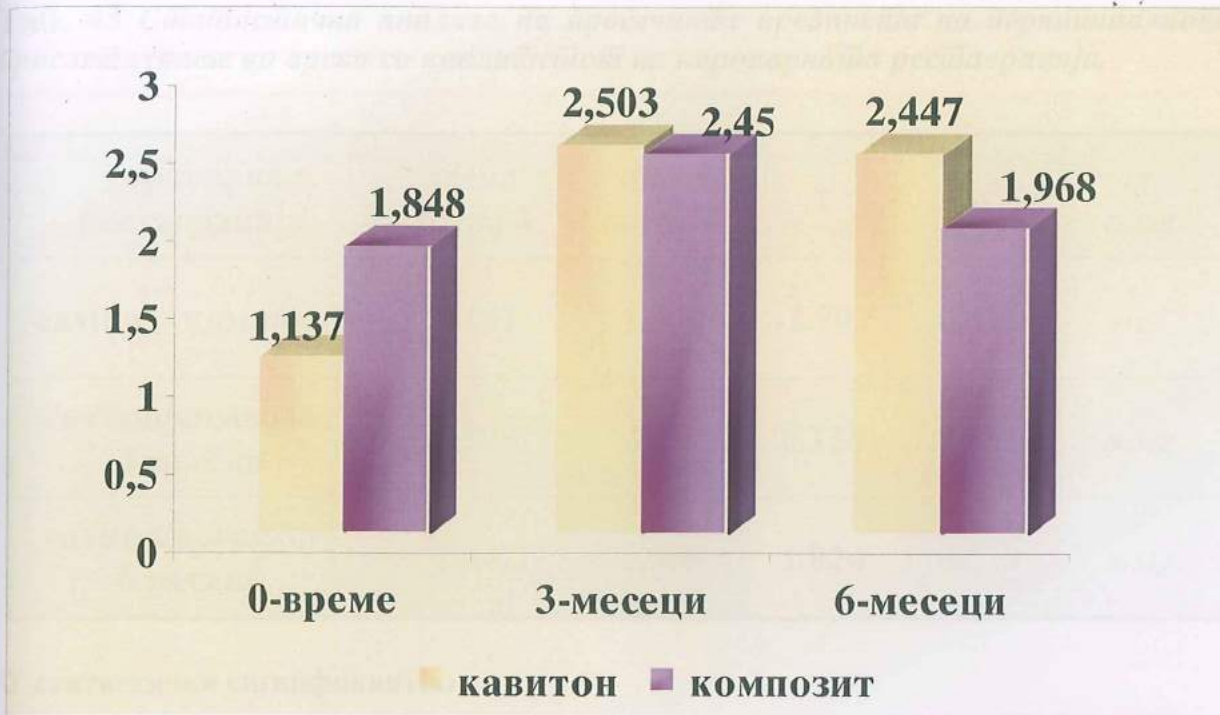**Таб. 42** Просечни вредности на периодично просветлување на забиње зајечани со композициона смола во дејтерминираније периоди - разлики.

КОМПОЗИТ	р-наод	sig./n.sig
0 / 3 мес.	0,044	sig.*
0 / 6 мес.	0,747	n.sig.
3 / 6 мес.	0,243	n.sig.

\* статистички сигнификантно



**Графикон 27** Графичка презентација на мерките на централна тенденција во тестираните временски интервали.



**Графикон 28** Графички дизајн на средниите вредности на периапикално просветлување во двеите групи - комјарација.

Тестирањето на разликите во просечното периапикално просветлување помеѓу забите коронарно запечатени со привремено средство-Cavition и композитна смола со дентален адхезив (Tetric ceram и Excite) во различни временски периоди е извршено со Т-тестот за независни примероци. Површината на апикалното просветлување веднаш по ендодонтската терапија значајно е поголема кај забите реставрирани со перманентен материјал за  $p < 0,05$ . По 3 и 6 месеци контролните рентгенграми покажуваат дека кај забите реставрирани со Cavition е присутна површински поголема зона на апикално просветлување во споредба со забите обтурирани со композитна смола (Tetric ceram и Excite). Меѓутоа, овие разлики се сепак недоволни за да демонстрираат и статистичка сигнификантност ( $p > 0,05$ ). (Табела 43).

Таб. 43 Статистичка анализа на просечните вредности на периодичално просветлување во врска со квалитетот на коронарната реставрација.

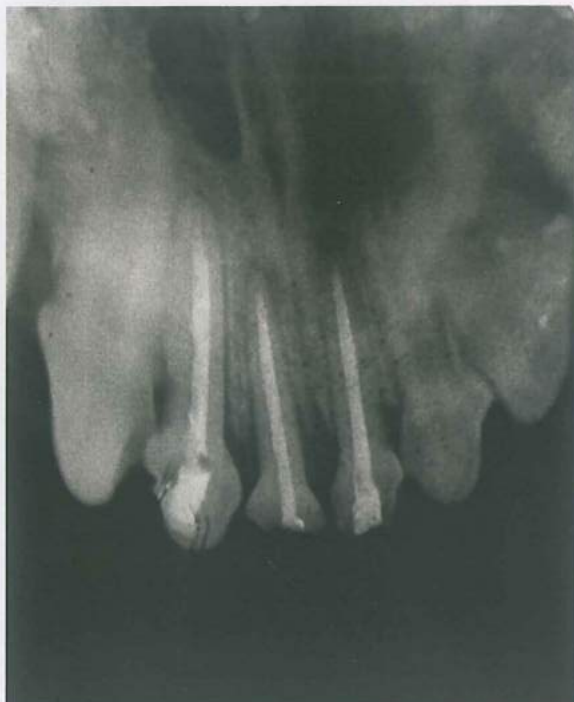коронарна реставрација	mean група 1	mean група 2	t	p	sig. / n.sig.
caviton/ композит	1.137	1.848	-2.797	0.011	sig.*
caviton/композит 3 месеци	2.503	2.450	0.138	0.891	n.sig.
caviton/композит 6 месеци	2.447	1.968	1.024	0.319	n.sig.

\* статистички сигнификантно

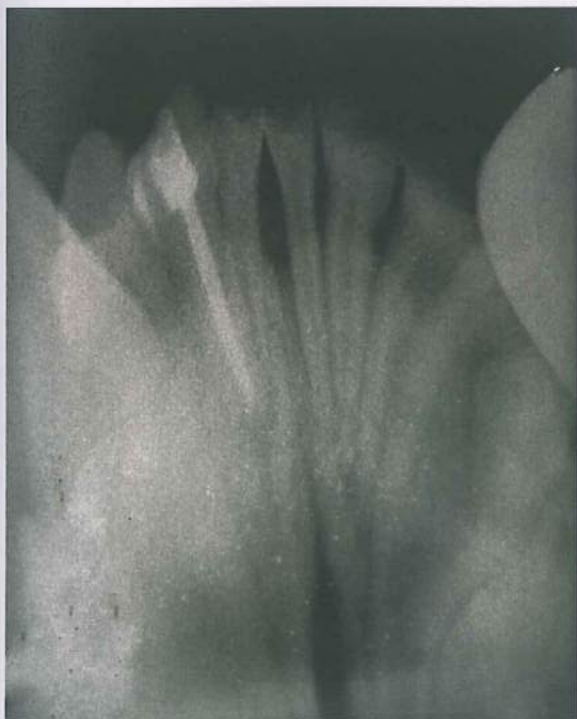
РЕЗУЛТАТИ



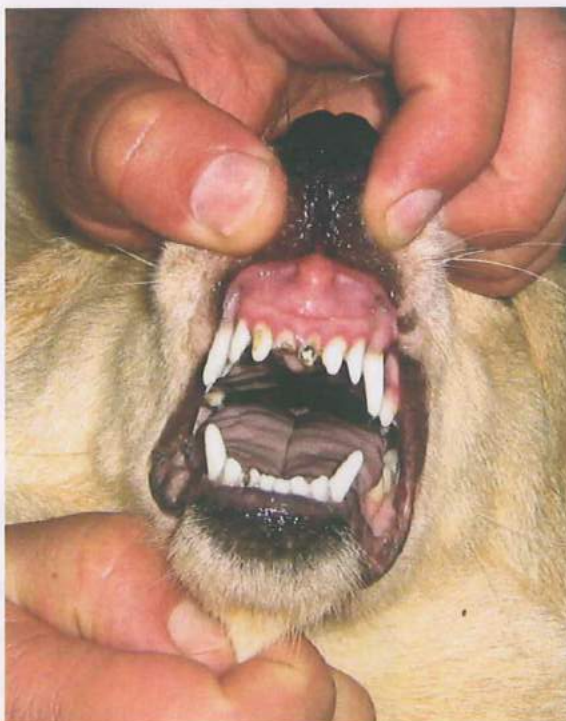Сл. 107 Интраорална состојба по терапија



Сл. 108 Рентгенграм по терапија

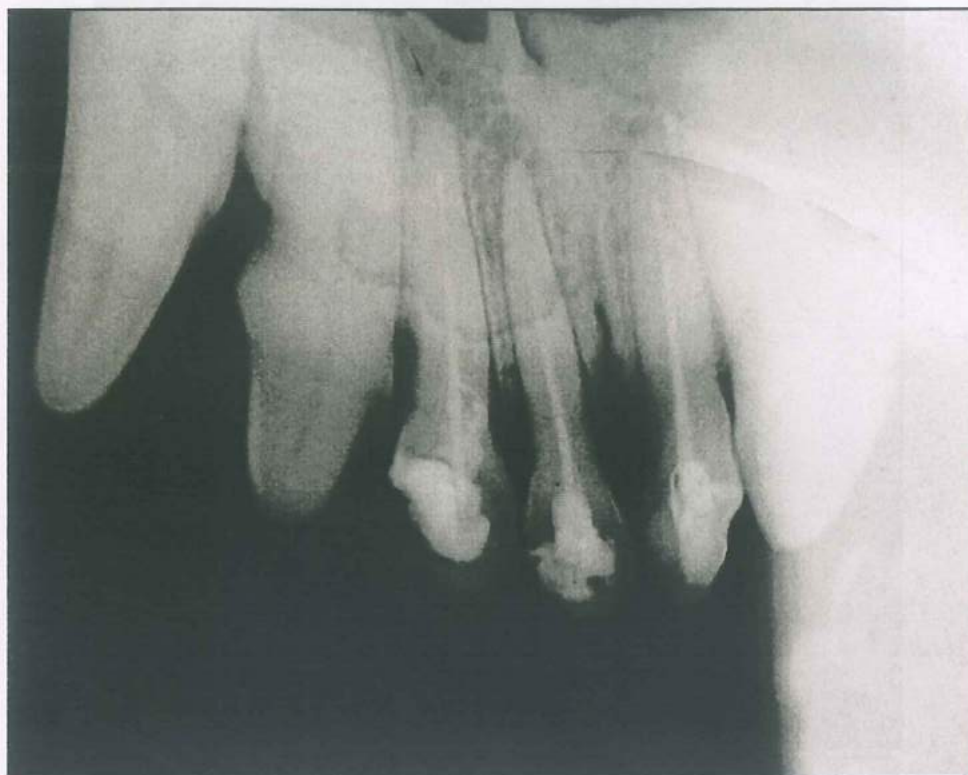

Сл. 109 Рентгенграм по терапија мандибула

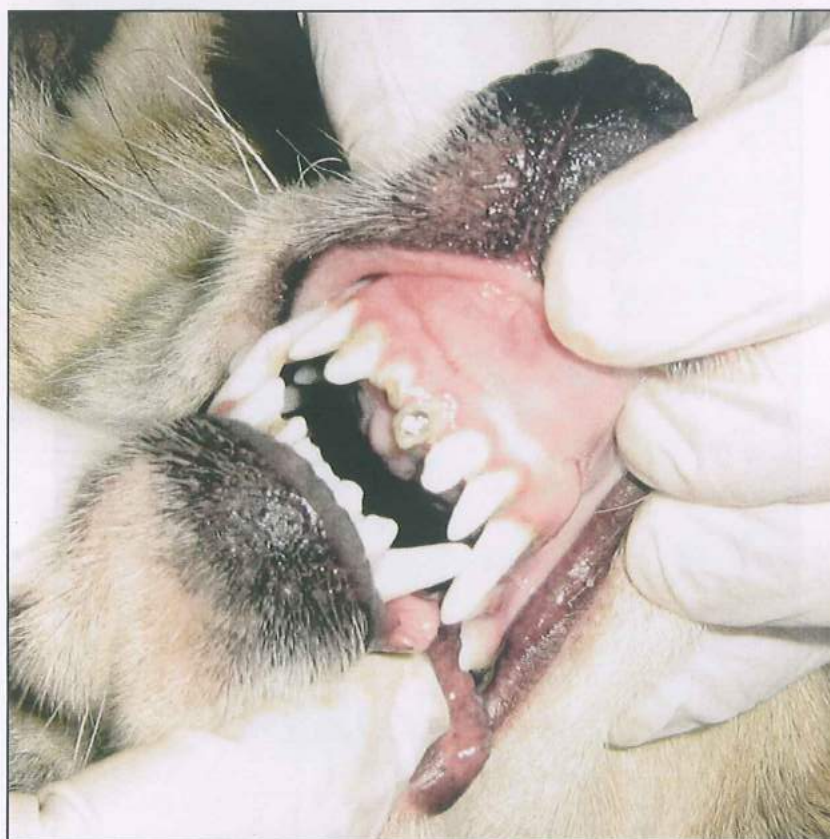

Сл.110 Интраорална состојба по терапија мандибула

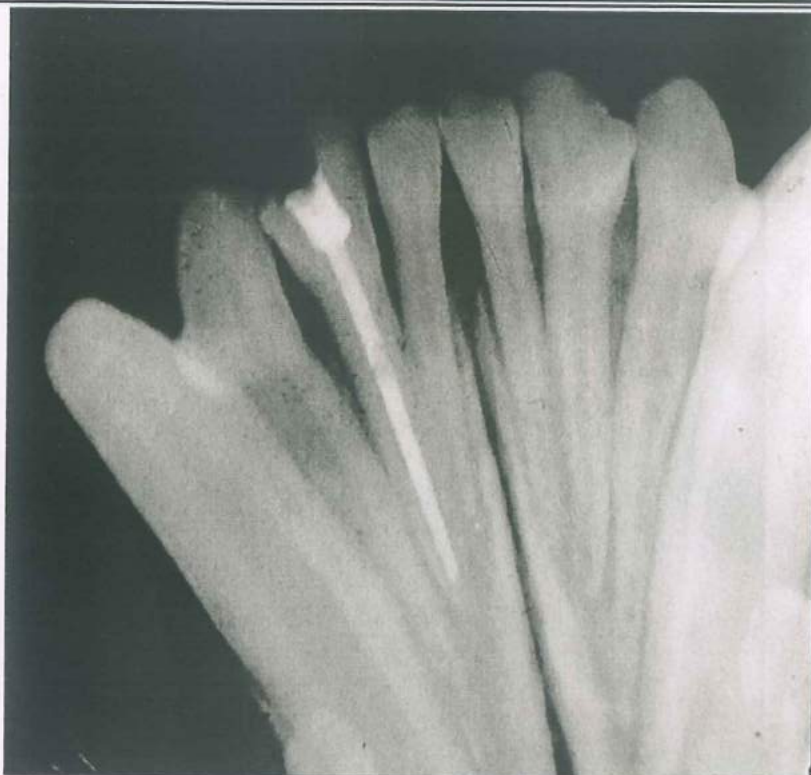




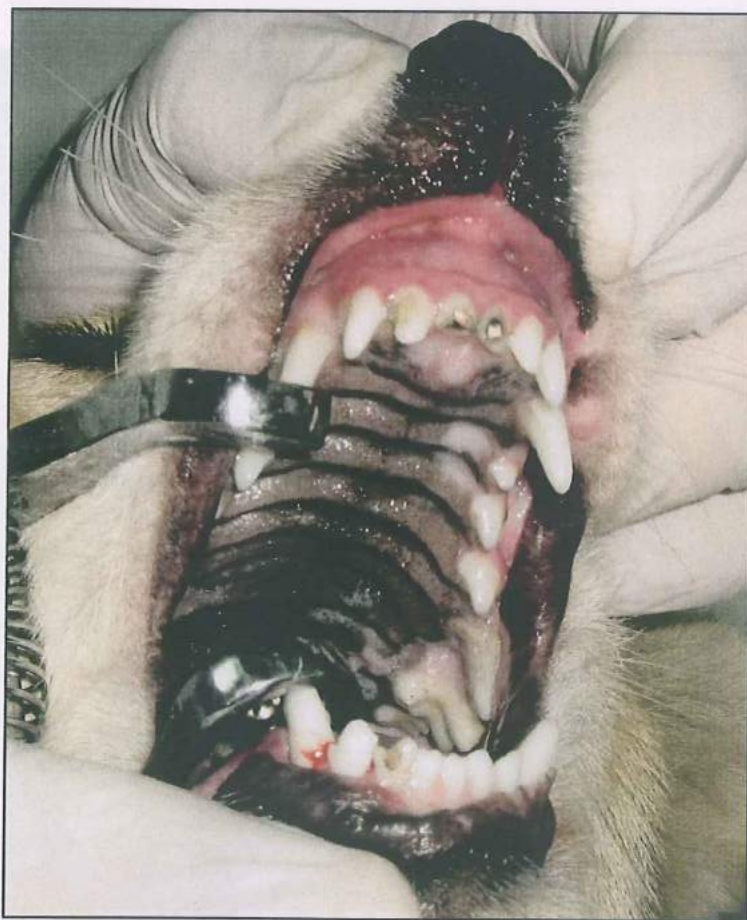
Сл. 111 Рентгенграм по 3 месеци од терапијата



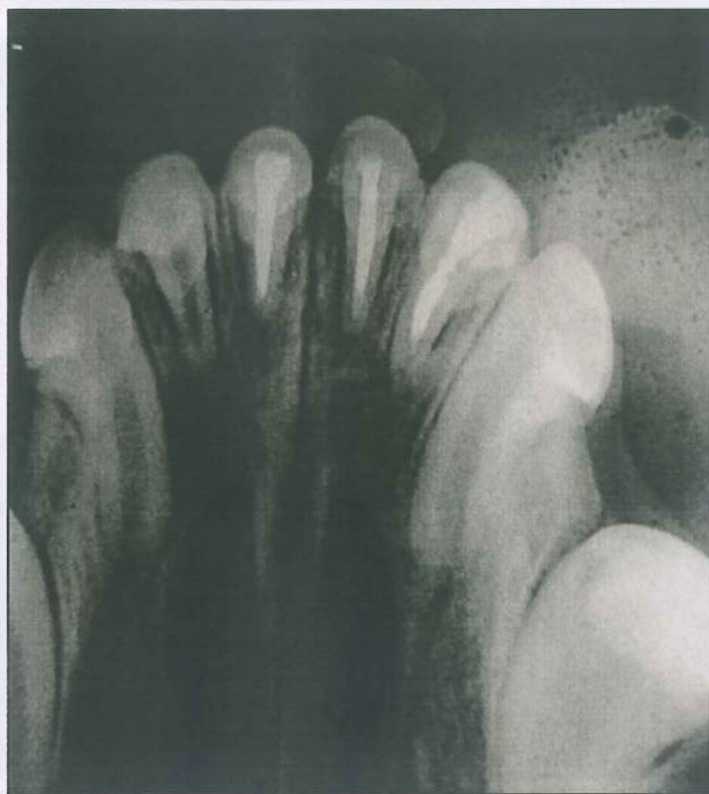Сл. 112 Интраорален статус по 3 месеци од терапијата



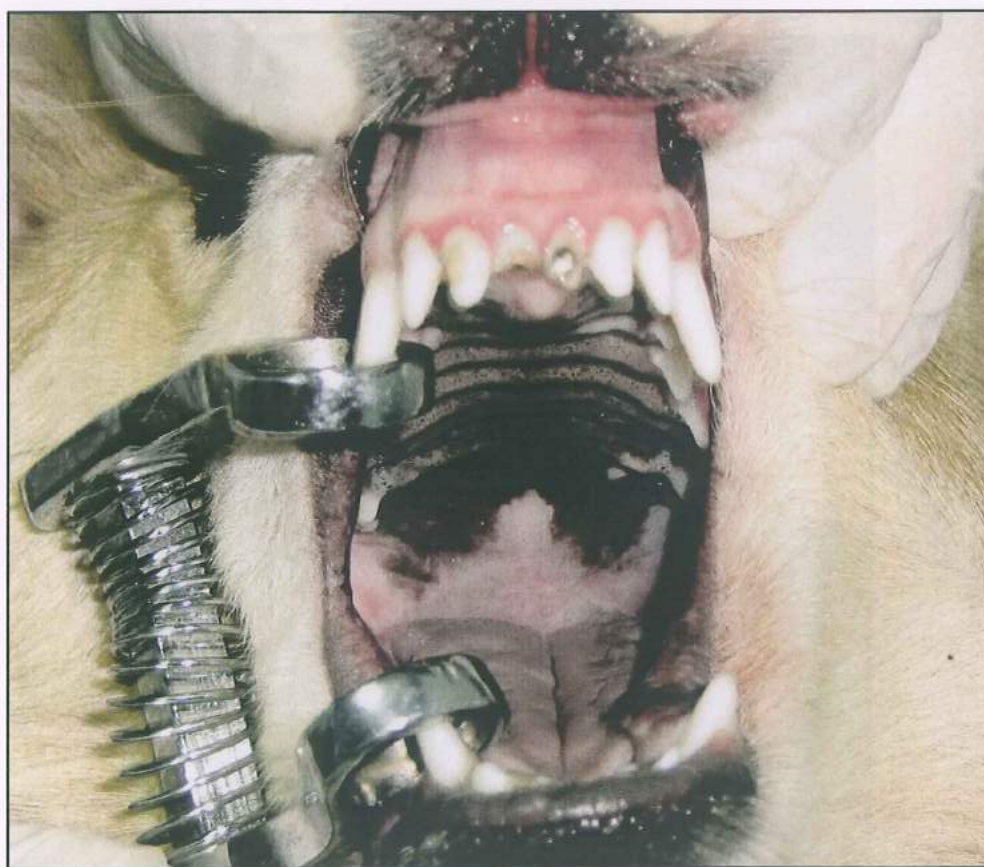Сл. 113 Рентгенграм 3 месеци по терапијата мандибула



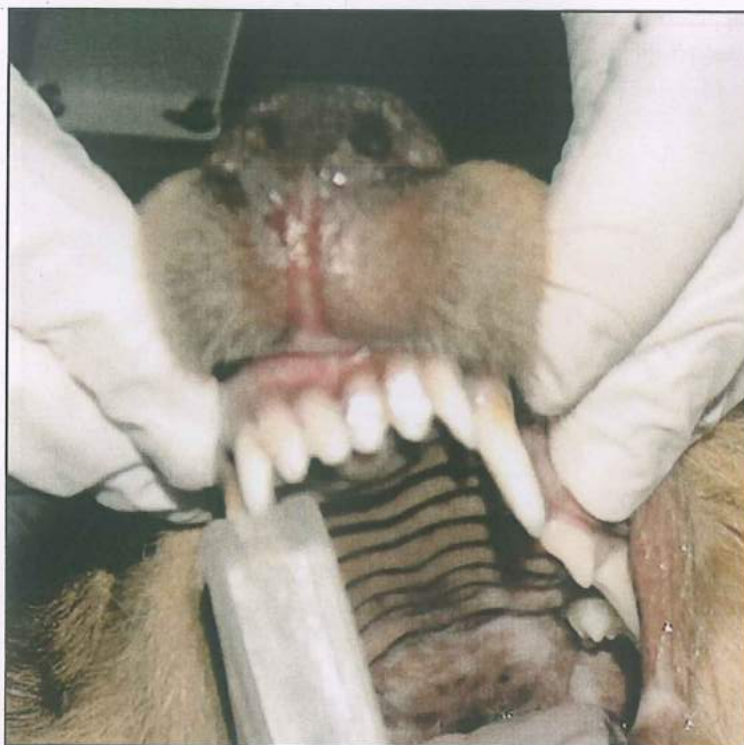Сл. 114 Интраорален статус 3 месеци по терапијата мандибула



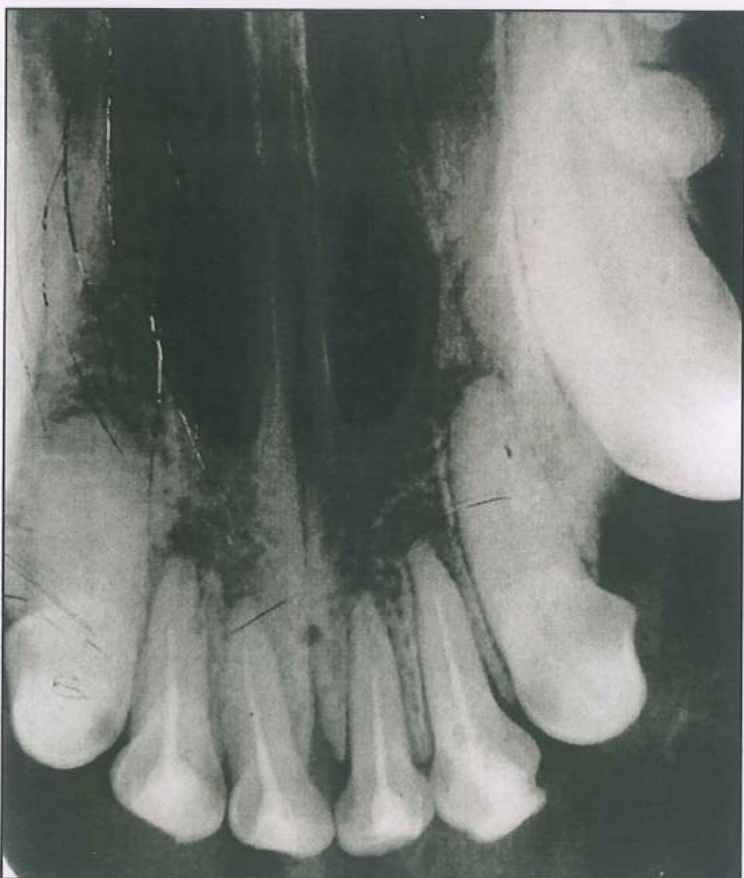
Сл. 115 Рентгенграм 6 месеци по терапијата  
максила



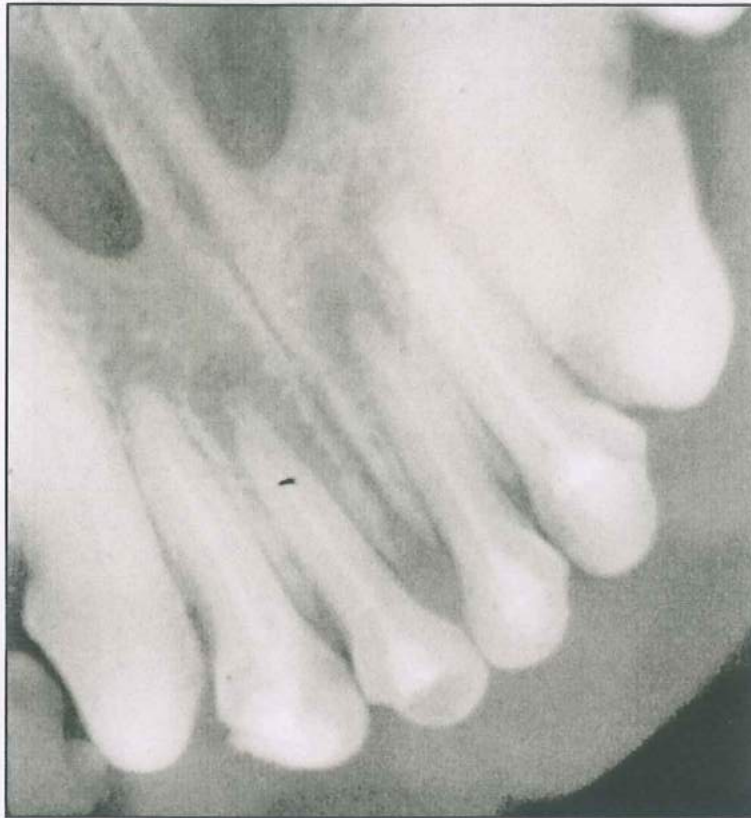
Сл. 116 Интраорален статус 6 месеци по терапијата



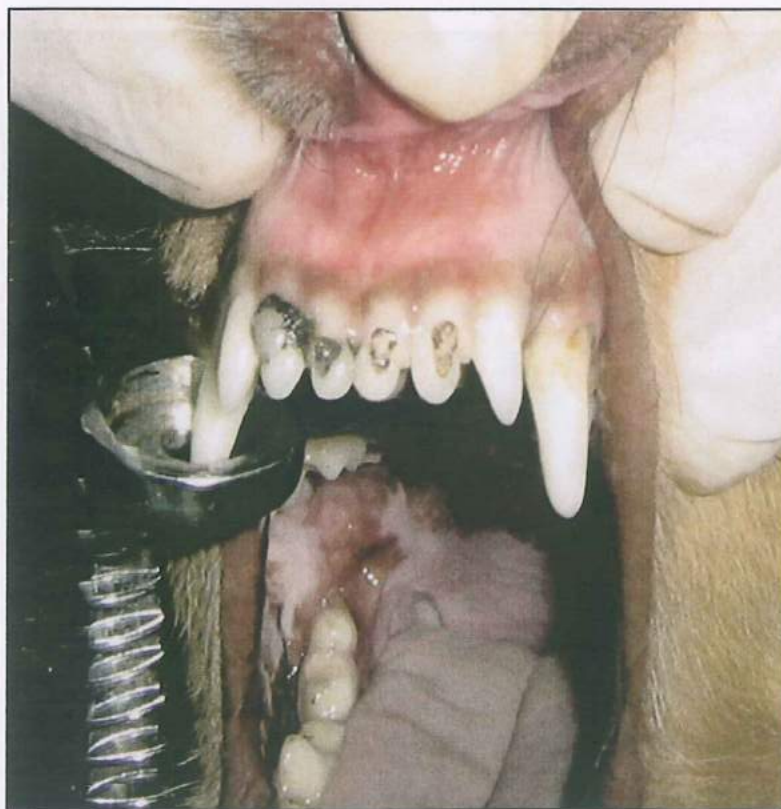Сл. 117 Интраорален статус по терапијата



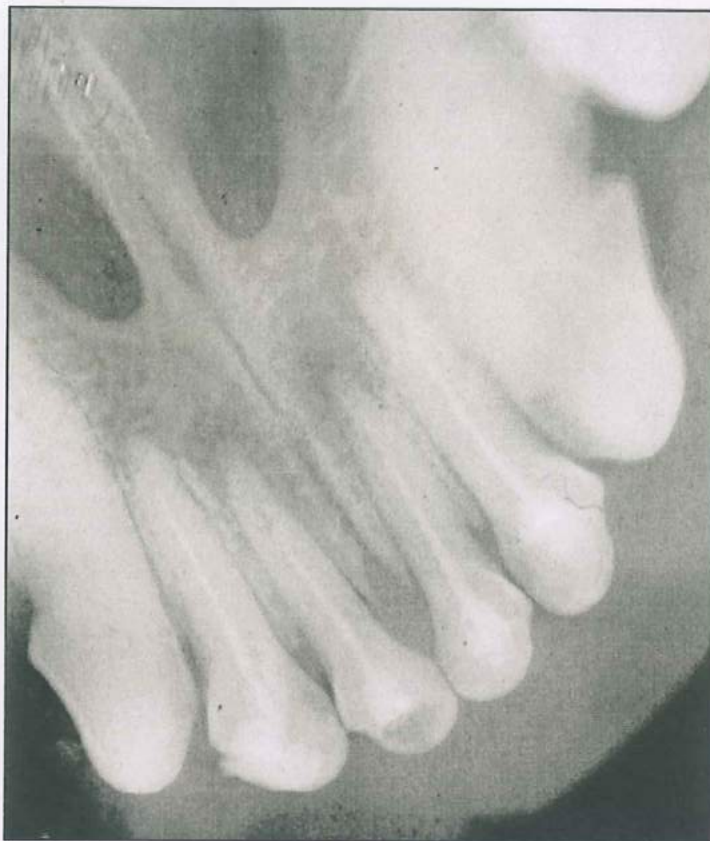Сл. 118 Рентгенграм по терапијата



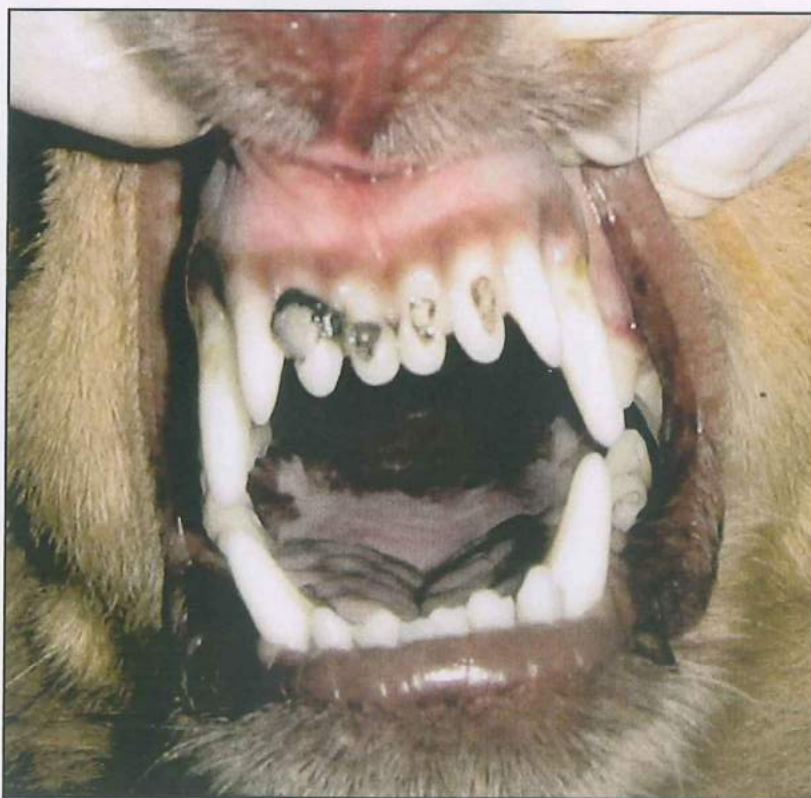Сл. 119 Рентгенграм 3 месеци по терапијата



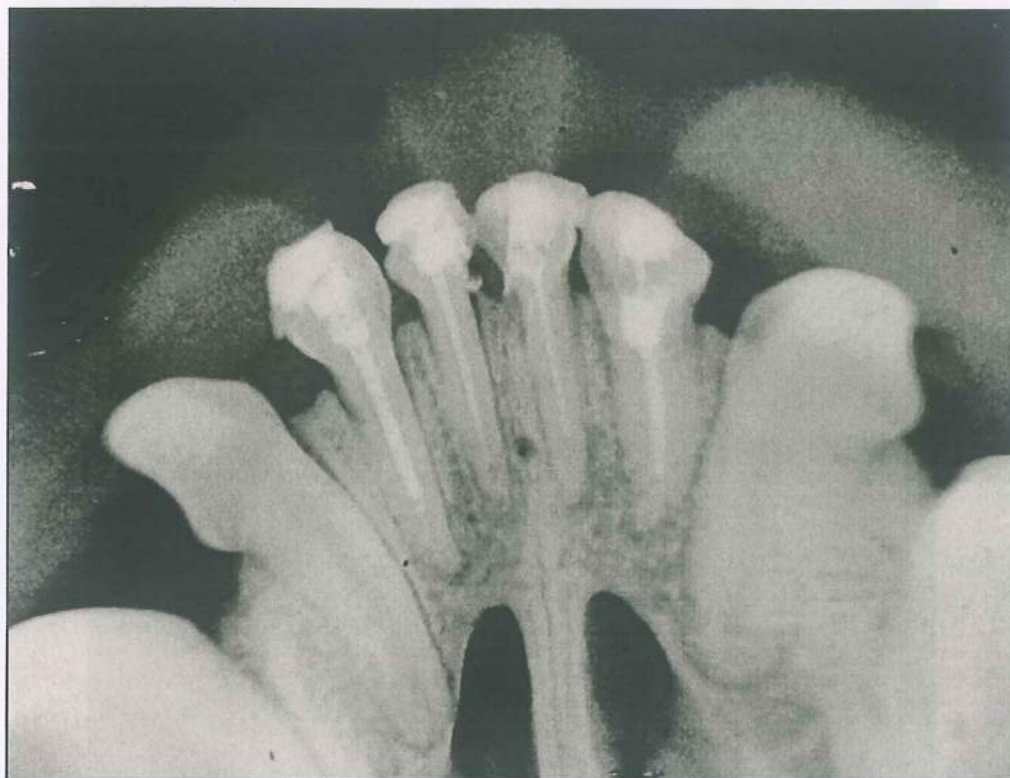Сл. 120 Интраорален статус 3 месеци по терапијата



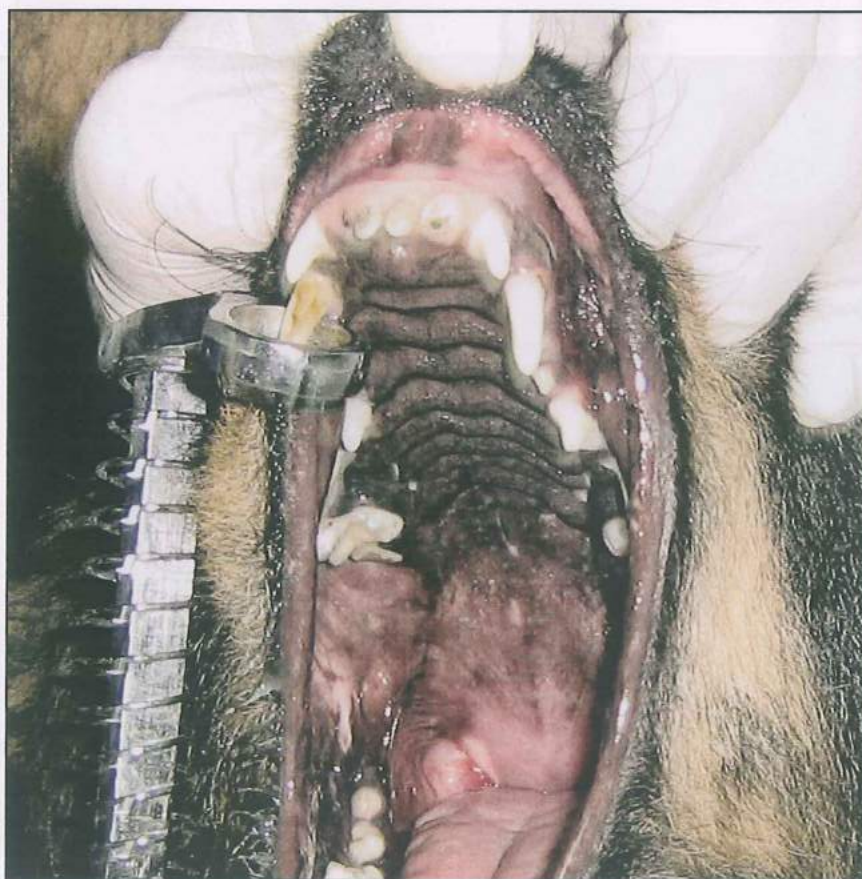
Сл. 121 Рентгенграм 6 месеци по терапијата



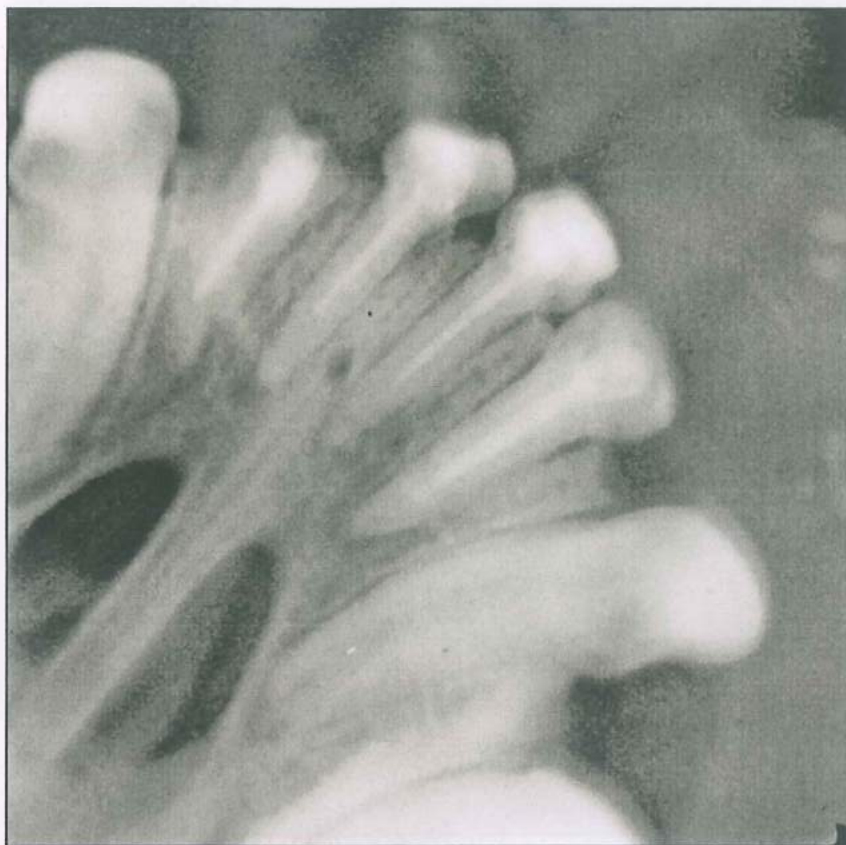Сл. 122 Интраорален статус 6 месеци по терапијата



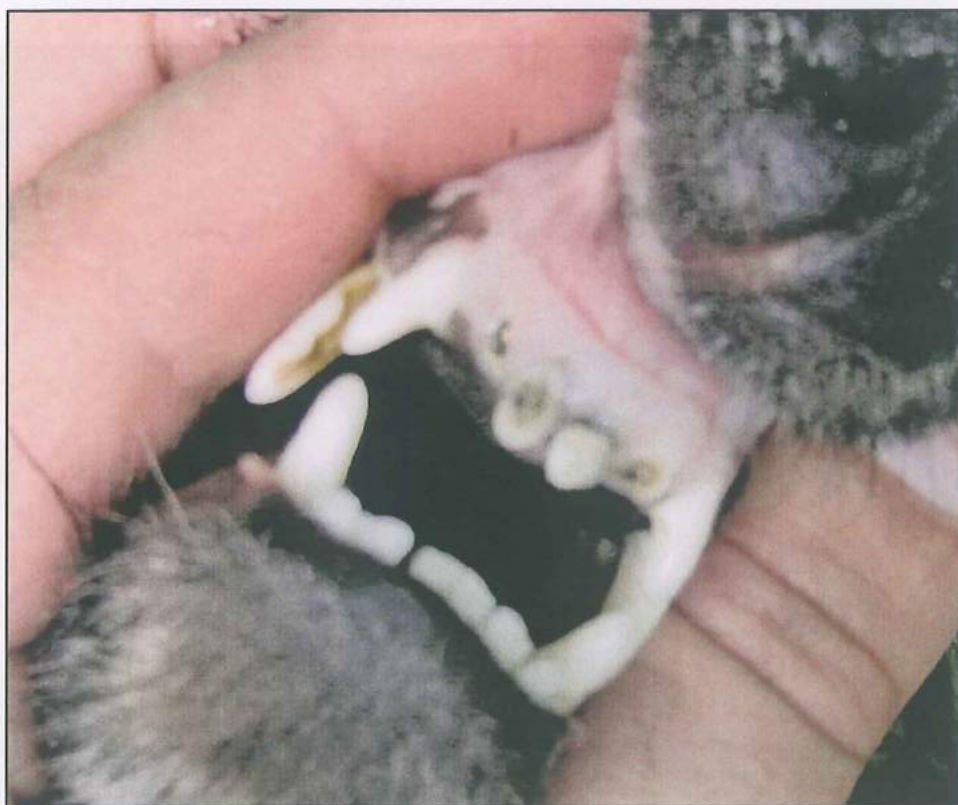Сл. 123 Рентгенграм по терапијата



Сл. 124 Интраорален статус по терапијата

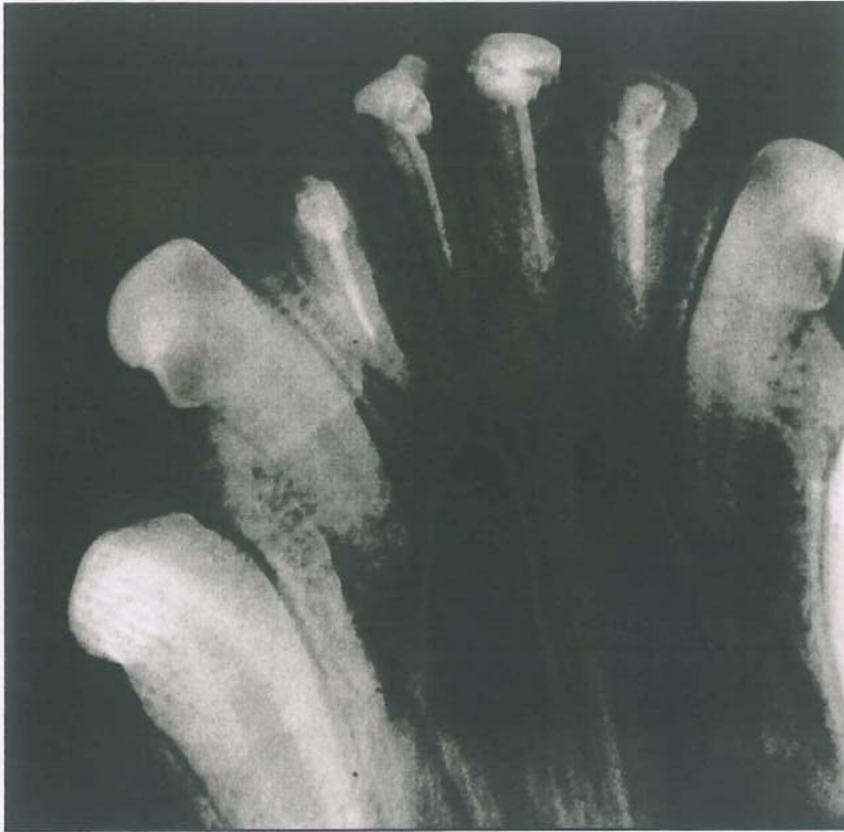

Сл. 125 Рентгенграм 3 месеци по терапијата



Сл. 126 Интраорален статус 3 месеци по терапијата





Сл. 127 Рентгенграм 6 месеци по терапијата



Сл. 128 Интраорален статус 6 месеци по терапијата

---

---

**ДИСКУСИЈА**

## ДИСКУСИЈА

Микротечењето, независно од нивото на коронката или во делот на апикалната регија, представувал примарен проблем со кој се соочувале ендодонтите во клиничката пракса. Како фактор кој перспективно го компромитира успехот и прогностичкиот момент на ендодонтската терапија ги иницирало научниците да промовираат различни методологии со кои помалку или повеќе успешно ќе го детерминираат, проследат и превенираат овај процес.

Marshall & Massler<sup>78</sup> го користеле методот на радиоизотопи кои лесно дифундираат низ микропросторите благодарение на нивната големина. Преку електрохемиско насочено движење на јони пак Mattison & Fraunhofer<sup>81</sup> го квантифицирале микролејкицот на различни цемента за интраканална перманентна обтурација и сметаат дека пореално е да се одреди микротечењето со оваа метода бидејќи во исто време е можен мониторинг на сите примероци во тек на тестираниот период и се бележи степенот на микропротекување.

Спротивно на овие автори преку линеарното течење на боја, а потоа и со волуменско детерминирање на количината која пенетрирала во забните ткива Madison & Zakariasen<sup>74</sup> во милиметри ги изнесуваат своите мерења на микротечењето и во однос на методологијата сметаат дека преку пенетрацијата на метиленското плаво или било кој раствор во боја, се добива појасна представа за апикалната перколација, додека преку спектрофотометриската анализа се регистрира и волуметриската промена<sup>74</sup>.

Верификацијата на протокот на молекули и частички со бактериска големина предлага и Kersten<sup>65</sup>, додека транспортот на флуиди како физичка процедура за детектирање и квалитативно детерминирање на микролејкицот ја предлага Wu<sup>142</sup>. Сепак, нај експлоатирана методологија е линеарната мастило пропустливост, или дифузија под помогната со вакуум услови, за целосно елиминирање на постоечкиот воздух и партиклите во микропросторите<sup>26</sup>.

Бидејќи микротечењето е појава на пенетрирање и мигрирање на течности и микроорганизми можноста за одредување на овај феномен ендодонтите ја прават и преку следење на транспортот на бактерии маркери, или комбинација на микроорганизми со артифициелна салива<sup>(19,77,115,134,151)</sup>.

Технолошкиот развој во науката придонел компјутеризирано следење на процесите во ендодонцијата, поточно, тро-димензионална проценка и можност за визуелизација на микротечењето<sup>73</sup>. Во иста функција се предлага синхрона радијална микротомографија<sup>23</sup> компјутерско следење на флуидниот транспорт<sup>88</sup>, квантитативно одредување на гликозата како медиум<sup>144</sup> и слично.

Сите овие методологи имаат единствена задача квантифицирање на микропропустливоста, и превенирање на истата во контекст на прогностичката евалуација на ендодонтскиот акт и опстанокот на забниот орган во оралната средина.

Примарна цел во ова истражување ни беше да го верифицираме постоењето на коронарниот микропроток и во таа функција во *првиот дел* од испитувањето ја одредувавме линеарната мастило пенетрација во *in vitro* кондициони услови, кај ендодонтски третирани заби коронарно обтурирани со привремени и трајни реставрации.

Во првата група од вкупно 20 заби коронарно запечатени со композитна смола мастило микропропустливост нотиравме кај 7, додека сите примероци од втората група ги карактеризираше мастило микротечење. Валоризацијата на коронарниот мастило микропроток во третата испитувана група покажа присуство на боја кај 12 заби. Овие вредности укажуваат дека коронарна микропропустливост постои и протокот на маркерот е со различен интензитет во врска со коронарната реставрација: привремена или трајна.

Со мерење на линеарната мастило дифузија верифициравме дека во првата испитувана група просечните вредности изнесуваа 0,005mm, додека во групата на заби коронарно реставрирани со Caviton максималната пенетрацијата на маркерот изнесуваше 0,430mm. Во третата испитувана група каде забите коронарно ги реставриравме со дентален амалгам микропропустливоста на мастило средно изнесуваше 0,020mm. Од добиените вредности евидентно е дека интензитетот на мастило микротечењето е различен во групите интраканално обтурирани со класичната гутаперка техника. Најголема микропропустливост демонстрираа примероците од втората тестирана група каде беше присутно мастилото кај сите заби. Примероците од оваа група беа ендодонтски третирани и со класичната гутаперка техника интраканално обтурирани. Пристапните коронарни кавитети ги исполнивме со Caviton средство за привремено затварање на кавитетите. По периодот од 7 дена, колку што

престојувачките забите во мастило, измерените вредности за линеарната пенетрација во милиметри покажаа дека во должина е најголема микропропустливоста во оваа група.

Статистичката анализа на измерените вредности на централна тенденција, преку **T** тестот за независни примероци, покажа висока статистички сигнификантна разлика за  $p < 0,01$  помеѓу групите интраканално запечатени со класичната техника а коронарно реставрирани со привремени и трајни дентални материјали.

Валоризираните вредности за линеарната мастило пенетрација, сами по себе претставуваат само една димензија, поточно должина, па во испитувањето ни беше важно да го детерминираме коронарното микротечење на мастило и во длабочина, поточно протокот од рабовите на коронарната реставрација преку дентинот, во пулпната комора, орофициумот и каналниот систем.

Во првата испитувана група каде коронарните реставрации ги реализиравме со дентален адхезив и композитна смола, кај 35% од забите перзистираше мастило во дентинот. На дното од пулпната комора, значи во орофициумот, кај привремено реставрираните заби од втората група мастило нотиравме кај 35% од примероците додека во третата група тој процент изнесуваше 5%. Од детерминираниите вредности видно е дека најголем коронарен микропроток во длабочина е присутен во втората тестирана група. Причината за оваа состојба е во коронарното запечатување односно видот на реставрацијата.

Анализата на добиените вредности за тестирање на разликите преку Mann-Whitney U тестот покажа дека привремено реставрираните примероци статистички значајно пропуштаат повеќе мастило кон ендодонтскиот простор во однос на трајно реставрираните заби за  $p < 0,01$ . Не значајни се разликите во коронарното мастило микротечење во длабочина помеѓу примероците од првата и третата тестирана група (Табела 7).

Детерминирањето на коронарната микропропустливост во истражувањето ја реализиравме преку методологијата на проста дифузија на раствор во боја во периодот од 7 дена. Оваа методологија многу често се користи за детектирање на микротечењето и во ниво на коронарните кавитети и материјали и во коренските канали. Растворите во боја поседуваат мала молекуларна тежина како резултат на што лесно дифундираат во пукнатините и празните простори и визуелно даваат претстава за микропропустливоста. Како пребоени трасери се користат метиленско

сино<sup>77</sup>, *Genciana violet*<sup>78</sup>, *Indian ink*<sup>124</sup> раствор на сребро нитрат<sup>149</sup> и многу други, кои во текот на процедурата на чистење и миење од експерименталните примероци помалку или повеќе се отстрануваат. Од овај аспект во нашето *in vitro* испитување како боен маркер користевме *Pelican ink* - мастило кој лесно дифундираше во длабочина и во тек на хистолошката подготовка на пресеците се ретинираше во забното ткиво со што добивме прецизни наоди за микротечењето.

Во првата група коронарните кавитети ги обтуриравме со дентален адхезив Excite и композитната смола Tetric ceram. Од 20 тестирани заби, кај 7 беше присутно мастило микротечење, и според градијатата за длабочината на протокот, мастилото се протегаеше во ниво на дентинот. Вака ниските вредности потекнуваат од апликацијата на денталниот адхезив Excite од шестата генерација кој обезбедува квалитетна маргинална адаптација на композитната смола во пристапните кавитети. Добиените наоди се совпаѓаат со испитувањата на Arias<sup>5</sup>, Barkhordar<sup>8</sup>, Uranga<sup>136</sup>, Souza<sup>120</sup>.

Позитивните карактеристики на денталните адхезиви кои се потврдија во нашето испитување може да се искористат и за редуцирање на коронарниот проток со нивна апликација над орофициумот кај ендодонтски третираните заби во комбинација со композитните смоли, амалгамите и глас-јономер цементите. Uranga<sup>136</sup> дури и сугерира апликација на дентални адхезиви на дното од пулпната комора во интерес на превенција на коронарното микротечење и со цел да се зголеми прогностичкиот успех кај ендодонтски третираните заби кај кои постои неадекватна интраканална обтурација.

Статистички сигнификантната разлика која ја детерминиравме за коронарното микротечење во оваа група, споредено со Caviton от и денталниот амалгам оди во контекст на сознанијата на Souza<sup>120</sup> кој детерминира сигнификантна редукција на коронарниот мастило микропроток по апликација на дентални адхезиви. Во коронарната обтурација користевме и хибриден композит Tetric Ceram, кој го карактеризира цврстина, постојаност, интактна маргинална адаптација, транспарентност, и естетика. Истиот демонстрираше само 35% мастило микротечење во дентинската супстанца.

Спротивно на нашите наоди Zaia<sup>145</sup> сугерира дека денталните адхезиви се повеќе осетливи на микрорпоток во споредба со привремените дентални материјали поставени над каналното полнење.

Во втората испитувана група коронарните кавитети, на *in vitro* ендодонтски третираните заби, ги обтуриравме со Caviton и сите 20 примероци по 7 дена демонстрираа мастило микротечење. Според длабочината кај 35% од забите мастилото забележавме на дното од пулпната комора, што резултираше со висока сигнификантна разлика во коронарниот микропроток. Овие вредности се совпаѓаат со испитувањата на Pai<sup>92</sup>, Cruz<sup>25</sup>, Zaia<sup>145</sup>, Naoum&Chandler<sup>85</sup>.

Од различните привремени реставративни материјали во истражувањето го користевме Caviton од групата на цинк-оксидни сретства кој поседува висока пластичност, хигроскопност, козистенција на кит, прифатлива маргинална адаптација и релативна запечатувачка моќ. Во текот на експерименталната процедура минималната дебелина на материјалот за привремена обтурација на транзиторните кавитети изнесуваше 4mm по сугестија на Magura<sup>77</sup>, Pai<sup>92</sup>, Lee<sup>92</sup> и Jacquot<sup>60</sup>. Во нашите наоди, резултираше со линеарно коронарно маргинално микротечење и пенетрација на мастило во длабочина на дното од пулпната комора. Присуство на мастило во ендодонтскиот простор, по прецизно во каналниот систем не детерминиравме. Овие сознанија се совпаѓаат со испитувањата на Pai<sup>92</sup>, Cruz<sup>25</sup>, Zaia<sup>145</sup>, Naoum&Chandler<sup>85</sup>, Tewari<sup>130</sup>.

Ендодонтски третираните заби обтурирани со класичната гутаперка техника, во третата група коронарно ги обтуриравме со дентален амалгам. Кај 40% од тестираните примероци потврдивме мастило течење. Во однос на длабочината само во еден случај мастило забележавме на дното на комората.

Денталните амалгами ги карактеризира контракција и експанзија што доведува до појава на маргинална пукнатина и коронарен микропроток. Измерените вредности во испитувањето се совпаѓаат со наодите на Pai<sup>92</sup> кој констатирал статистички сигнификантна разлика во коронарното течење на мастило, помеѓу денталниот амалгам и сидовите на кавитетот.

За превенирање пак на волуменските веријации на амалгамите се препорачува нивна апликација со различни дентални адхезиви<sup>(58,28)</sup>, иако Roghanizad<sup>105</sup> и Saunders<sup>107</sup> сметаат дека коронарното мастило течење се сведува на минимум во колку дел од каналните гутаперки се покријат со дентален амалгам како и дното на пулпната комора, што е спротивно на нашите наоди.

Компарацијата на микропропустливоста на мастило, во првите три групи, интраканално обтурирани со класичната гутаперка техника, покажа висока статистички сигнификантна разлика ( $p < 0,01$ ) која се должи на коронарната обтурација со трајни и привремени материјали. Овие резултати се суперпонираат со истражувањата кои ги реализирале Roghanizad & Jones<sup>105</sup>, Saunders & Saunders<sup>107</sup>, Howdle<sup>58</sup>, Pai<sup>92</sup>, Tewari & Tewari<sup>129</sup>, Davalou<sup>28</sup> и др.

Во дисертацијата го одредувавме коронарното микротечење во врска со интраканалната обтурација. За таа цел тестираните примероци во четвртата, петтата и шестата група по ендодонтската подготовка дефинитивно канално ги запечативме со епокси смолата AN<sub>26</sub> и термафил гутаперка. Коронарната реставрација во четвртата група ја реализиравме со адхезив Excite и Tetric ceram композит. Хистолошката проценка за коронарниот мастило проток покажа дека од вкупно 20 заби кај 6 е присутно мастило. Во петтата испитувана група мастило микролежиц евидентиравме кај сите 20 примероци, додека пак во шестата група на дентален амалгам и термафил техника 55% од тестираните заби беа со мастило течење.

Привремено реставрираните заби (петта група термафил) имаат најголема просечна вредност на микротечење  $0,35 \pm 0,04$ , што резултира до висока статистичка сигнификантност за  $p < 0,01$  добиена со тестирање на разликите меѓу групите реставрирани со Caviton/композитна смола и Caviton/дентален амалгам.

Како резултат пак на значајно повисок коронарен микролежиц на забите од шестата група, канално обтурирани со термафил а коронарно со дентален амалгам, тестираните разлики на просечните вредности помеѓу трајните реставративни материјали (композит /амалгам), регистриравме статистичка сигнификантност за  $p < 0,05$ . Во однос на длабочината на течењето на мастилото, незначајни се разликите меѓу групите со трајна коронарна реставрација (композит/амалгам), но се високо сигнификантни кога се тестираат со привремено реставрираните заби за  $p < 0,01$ .

Еден од основните принципи за успешна ендодонтска терапија е тродимензионална херметичка интраканална обтурација, како во апикалната регија така и во коронарната ареа. Истото се постигнува со апликација на цементна супстанца за



обложување на коренскиот канал и гутаперка која во релација со каналната пре-  
парација се поставува во каналот. Во дисертацијата како цементна материја за  
обложување на коренските канали од плеадата на најразлични интраканални  
запечатувачи го одбравме AN<sub>26</sub>. Тоа е смолест цемент (епокси смола) кој интимно  
прилегнува за ѕидовите во каналот и под притисокот на гутаперката се инкор-  
порира и адхерира во каналниот систем.

Во текот на испитувањето во каналното полнење не детерминиравме  
коронарно микротечење на мастило независно на коронарните реставрации,  
привремени и трајни. Ако во текот на самата тераписка процедура или потоа дојде  
до губење на коронарното полнење интраканалниот цемент ќе биде експониран на  
условите во оралната средина и постепено ќе се јави негова деструкција што ќе  
резултира со реинфекција.

Пропустливоста и димензиските промени на интраканалните силери се во  
корелација со нивните физички особености и во основа тие го креираат квалитетот  
на каналното полнење. Сите цемента независно од групата на која припаѓаат се  
повеќе или помалку пропустливи што сепак зависи и од методологијата според која  
се тестираат. При *in vitro* тестирањата за добивање на попрецизни резултати ек-  
страхираните заби треба да се перманентно во влажна средина и да се внимава да не  
се исушат со што би се изгубил ефектот и компромитирала тестираната постапка<sup>89</sup>.

Но и покрај квалитативните перформанси на интраканалните цемента за де-  
финитивна канална обтурација, сами по себе се недоволни да обезбедат успешна  
канална терапија. Имено, тродимензионалното канално запечатување како базична  
постапка на секоја ендодонтска терапија од која зависи успехот на третманот, се  
надополнува, со апликација на гутаперка. Различните гутаперка техники кои се  
употребуваат за дефинитивно полнење се во корелација со интраканалната пре-  
парација<sup>(18,43,44,45,84,95)</sup>.

Конвенционалната препаративна техника која ја користевме во дисертаци-  
јата, условува класична гутаперка апликација како што ја поставивме во првите три  
испитувани групи. Оваа методологија се карактеризира со поставување на еден  
штифт со величина на коренскиот канал и количество на цемент. Како обтура-  
циона техника се помалку се употребува, пред се заради пропустливоста,  
тешкотиите при ретретман, но најбитно заради квалитативно ниската можност за  
запечатување како резултат на големата концентрација на цемент за сметка на гу-

таперката<sup>(18,26,43,44,84,87,95)</sup>. Сите овие сознанија придонесоа да ја употребиме оваа техника но со варијации и место еден штифт во каналот поставувавме повеќе (4-5), и обезбедивме квалитетна канална obturација што се потврди и на хистолошките пресеци.

Според Dalat & Spångberg<sup>26</sup> цементот AN<sub>26</sub> е измислен токму за класичната гутаперка, но независно од тоа успешно се користи за канална obturација со сите техники. Со овие карактеристики се сложува и Gatewood<sup>43</sup> а добиените резултати за коронарниот проток на мастило во тестираните групи со овај цемент и класичната техника се совпаѓаат со овие сознанија.

Различните материјали за коронарна obturација кои ги користевме го лимитираа продорот на мастило во коронарниот дел од ендодонтскиот простор, па мастило во оваа регија не детерминиравме.

Компарацијата на вредностите на мастило микротечењето во врска со техниката на гутаперка интраканална obturација која ја тестиравме со Т тестот за независни примероци и Mann-Withney U тестот за разликите во длабочината на протокот, покажаа отсуство на статистички значајна разлика, односно, иако мастило микролејкицот е повисок во групите интраканално класично obturирани, разликата е незначајна за  $p > 0,05$ .

Obturацијата на каналите со техниката на термафил се препорачува од осумдесеттите години на минатиот век и во основа се работи за  $\alpha$  гутаперка поставена на пластичен носач кој се внесува во каналниот простор. Самата гутаперка под дејство на топлина преминува во течна агрегатна сосотојба и лесно се адаптира во кривините на каналот запечатувајќи го без можност за празни простори<sup>(26,43,71,84)</sup>.

Хистолошката проценка покажа покомпактна адхезија на каналното полнење кон ѕидовите на каналот во групите на заби запечатени со термафил техниката. Заради тоа, понизок е мастило микропротокот во овие примероци, но не и во толкава мерка да истите и статистички се верифицираат. Добиените податоци одат во прилог на сознанијата на Dalat<sup>(216,27)</sup>, Gatewood<sup>43</sup>, Gençoğlu<sup>(44,45)</sup>, Kovachevska<sup>71</sup>, Namazikhah<sup>84</sup>.

Примарен предмет на истражување во оваа теза ни претставуваше верификација на коронарното микротечење на ендодонтски третираните заби интра-

канално обтурирани со различни гутаперка техники. Коронарните реставрации на пристапните кавитети ги реализиравме со трајни и привремени дентални материјали и од добиените резултати констатиравме дека постои протокот на мастило во коронката но не и во коронарниот дел од ендодонтскиот простор, што се должи на квалитативните карактеристики на денталните материјали. Статистички сигнификантно ги потврдивме разликите кои постојат во мастило микротечењето при употреба на привремените и трајните дентални материјали. Техниката на канална обтурација не влијае статистички врз коронарното течење и покрај разликите во проторот на мастило.

Микротечењето не претставува само транспорт на течности туку и микроорганизми и нивните метаболички продукти. За добивање на реална слика за коронарниот лејкиц и можноста за продор во интраканалниот простор во дисертацијата го одредувавме протокот на бактеријата *Proteus mirabilis*, квалифицирана како најподвижна бактерија.

Од спроведените испитувања во период од 5 дена кај сите заби од втората група хистолошките пресеци покажаа бактериско присуство. Во третата група каде забите коронарно ги реставриравме со дентален амалгам бактериско микротечење не регистриравме, додека пак во првата група кај само 3 заби имаше бактериска пенетрација.

Со Анализата на варијанса  $F$  (ANOVA) ги тестиравме разликите помеѓу групите при што се доби висока статистички сигнификантна разлика за  $p < 0,01$ .

Mann-Withney U тестот исто така покажа висока статистички сигнификантна разлика која се должи на разликите во микропротокот на бактерии кај примероците реставрирани со перманентни и привремени материјали, односно во втората испитувана група во период од 5 дена значително доминираше бактериската пенетрација.

Различни вредности на бактериско течење во испитуваниот период од 30 дена забележавме во групите класично канално обтурирани. Имено, во втората група бројот на примероци со бактериско течење се намали, додека пак во останатите две групи нешто се зголеми.

Тестот Анализа на варијанса  $F$  не покажа сигнификантни разлики меѓу групите во период од 30 дена, што ги потврди и Mann-Withney U тестот за  $p > 0,05$ .

Бактерискиот проток во тестираните групи каде интраканалната обтурација ја направивме со термафил техника во периодот од 5 дена демонстрираа различни вредности. Најголемо присуство на *Proteus mirabilis* регистриравме во петтата група каде примероците коронарно ги запечативме со Caviton. Презентираните разлики во бактерискиот микролејкиц помеѓу групите интраканално запечатени со термафил техниката, покажаа статистички сигнификантна значајност за  $p < 0,05$  како резултат на сигнификантно повисоката пропустливост за бактерии на привремениот материјал за коронарна обтурација во петтата испитувана група.

Преку Mann-Withney U тестот детерминиравме дека бактериското микротечење не е статистички значајно помеѓу перманентните дентални материјали во групите интраканално обтурирани со термафил техниката.

Во периодот од 30 дена промени во бактерискиот микропроток кај примероците од четвртата и шестата група не регистриравме, додека пак во петтата група вредностите опаднаа за 10%, споредено со 5 дена.

Статистичката анализа на разликите во коронарниот микролејкиц на *Proteus mirabilis* во групите интраканално обтурирани со термафил техниката, во временски интервал од 30 дена преку ANOVA тестот не покажа значајна разлика, што се потврди и со Mann-Withney U тестот за  $p > 0,05$ .

Бактериската пропустливост од коронката кон ендодонтскиот простор ја одредувавме со грам негативната стапчеста бактерија *Proteus mirabilis* со голем потенцијал за миграција. Продорот на бактеријата го детерминиравме во два различни периоди 5 и 30 дена, по што на хистолошки лонгитудинални пресеци со специфична постапка на пребојување го верифициравме бактериското течење.

Пропустливоста на Caviton за бактерии се потврди и во двата тестирани периоди и во втората и петтата испитувана група. Кај класично канално обтурираните заби во периодот од 5 дена микротечењето кое го нотиравме беше со поголем интензитет и генерираше висока сигнификантна разлика. Слично на овие податоци добил и Deveaux<sup>32</sup> кој во период од 7 дена *in vitro* одредувал бактериско течење на средства за привремена коронарна обтурација и сугерира дека дебелината на материјалот од 4мм е оптимална за редукција на микролејкицот независно од термоцикличната процедура.

Спротивно од нашите наоди Magura<sup>77</sup> на лонгитудиналните хистолошки пресеци не верифицирал присуство на бактерии со техниката на боење Brow-Brepp и не

детерминираше статистички значајна разлика во пропустливоста кај привремено обтурирани и не запечатени заби, но потенцира дека по 3 месеци продорот на артифициелна плунка статистички се зголемува. За разлика од неговите испитувања, според истата техника на пребојување во тестираните групи детерминираше коронарно бактериско течење, со статистички значајни вредности во врска со материјалот за коронарна обтурација и во период од 5 и во период од 30 дена.

Кај примероците од првата и четвртата група каде оклузалните кавитети ги обтуриравме со композитна смола минимален беше бактерискиот проток во период од 5 дена, што е во согласност со резултатите на Deveaux<sup>32</sup> и Sousa-Neto<sup>119</sup>.

Денталниот адхезив заедно со композитната смола обезбеди минимален бактериски микропроток во двата тестирани периода кој сметаме дека е резултат на неговите квалитативни особени. Поновите генерации на дентални адхезиви како што е и Excite от поседуваат и антимикробен потенцијал што овозможува редукција на продорот на бактериите. Правилната слоевите апликација на композитот и хибридна текстура во комбинација со адхезивот не дозволија бактериски микропроток во 70% од тестираните заби во двата тестирани периоди независно од техниката на интраканална обтурација што го верифициравме и кај мастило микротечењето. Овие резултати одаат во прилог на констатациите на Chailertvanitkul<sup>21</sup> кој за превенирање на коронарниот проток на оралните флуиди и микроорганизми во ендодонтскиот простор препорачува и подложување на орофициумот со дентален адхезив.

Во третата тестирана група во периодот од 5 дена, бактериски проток не регистриравме. Ваквата појава сметаме дека се должи на квалитативните особини на денталниот амалгам, концентрацијата на жива и металните структури во неговиот состав, и во литературата се потенцира дека под овие реставрации не се регистрира бактериско присуство<sup>(28,58)</sup>.

Компарацијата на вредностите на бактериското микротечење во релацијата со каналната обтурација во тестираниот период од 5 и 30 дена не покажа сигнификантно значајни разлики, односно бактериската пенетрација во првите три групи споредена со истата во останатите групи статистички не се потврди. Ова всушност покажува дека интраканалната обтурација на коренскиот канал не е афектирана додека е присутно коронарното полнење.

Во однос на квалитетот на каналното полнење хистолошките пресеци демонстрираа покохерентна адхезија во групите обтурирани со термафил што оди во контекст на сознанијата на Britto<sup>19</sup> кој сугерира дека миграцијата на смеса од бактерии постои и користењето на термички модифицирани гутаперки во комбинација со глас-јономер цементите за интраканална обтурација сигнификантно се редуцира бактерискиот проток<sup>19</sup>.

Концептот дека неуспехот на ендодонтската терапија е резултат на коронарната микропропустливост го поддржуваат повеќе автори<sup>(98,134,19,110)</sup>. Тие се сложуваат дека микробната контаминација на коренскиот канален систем од оралната средина игра сигнификантана улога во редуцијата на ендодонтската прогноза<sup>19</sup> но истата е отежната при хомогените канални полнење, со што се превенира успехот на самата терапија<sup>19</sup>.

За одредување на бактерискиот коронарен микропроток ендодонтите вршат тестирање на бактериската пенетрација со единечна бактерија трасер<sup>(32,77,119)</sup> како што и ние во испитувањето направивме или смеса од повеќе<sup>(19,110)</sup>, најчесто анаероби, или факултативно анаеробни микроорганизми. Не ретко се тестира и продорот на *Candida albicans*, во артифициелна и хумана салива<sup>(47,15)</sup>.

Времето кое го прецизираме за експонирање на ендодонтски третираните заби на бактериската суспензија, беше 5 и 30 дена. Првиот тестиран термин се наметна како максимална временска инстанца во која е пожелно ендодонтската процедура да се финишира и со квалитетна коронарна реставрација. Запечатувањето на транзиторните ендодонтски кавитети е неопходно да се реализира во најкраток временски можен рок по ендодонтската канална трајна обтурација<sup>(21,32,75,77,98,110,134)</sup>.

Според превземените анализи и испитувања најмасовно изразен бактериски проток за тестираниот период од 5 дена демонстрираа примероците обтурирани со Caviton, што оди во прилог на документираниите сознанија, но и е разбирливо, бидејќи се работи за материјал од времен карактер а секако овде треба да ја потенцираме уште еднаш важноста на дебелината на слојот од овај материјал што го аплицираме (>4mm) за запечатување на кавитетите.

Инцидентниот бактериски микропроток кој во првата и четвртата тестирана група изнесуваше 30% од тестираните заби, укажува дека трајните реставративни материјали го минимизираат коронарниот микролејкиц. Од друга страна пак се

потврдува фактот дека дефинитивната коронарна реставрација на ендодонтски третирани заби мора да се постави во периодот од 5 дена во колку сакаме успешна реализација на тераписката постапка и позитивна прогноза. Во прилог на нашите резултати се и испитувањата на Živković<sup>151</sup> кој во период од 72 часа ја тестира апикалната бактериска пропустливост и констатирал присуство на бактерии во дентинските тубули независно од употребените интраканални цемента.

Саливарната контаминација на интраканалниот простор во период од 7 дена изнесува до 80% од должината на коренскиот канал според Madison<sup>75</sup> додека препораките на Magura<sup>77</sup> се дека по експонираност на плунка и бактериска контаминација во период од 90 дена во клинички услови е неопходен ендодонтски ретретман.

Но ако за 5 дена е присутна бактериската пенетрација кон ендоспациумот кој е временскиот период за интраканална контаминација? Seiler<sup>111</sup> испитувал бактериско течење на привремени реставративни материјали во тек на 30 дена и нотирал примарна бактериска миграција на примероците, околу 3 тиот ден. Во крајниот рок од 30 дена максимална е бактериската контаминација кај забите запечатени со привремените средства на база на цинк-оксид. Добиените наоди од нашите испитувања одат во контекст на овие податоци.

Според Chailertvanitkul<sup>21</sup> по 60 дена, бактериско присуство се регистрира во средната третина на коренот. Миграцијата започнува по 48 часа<sup>21</sup>, исто време бележи и Britto<sup>19</sup>, а 80% од канално obtурираните заби со Selapex, цемент на база на калциум хидроксид, се реконтаминирани по 60 дена<sup>114</sup>. Во релација пак со гутаперка каналната obtурација, Siquera<sup>115</sup> нотира сигнификантна саливарна пенетрација кај 75% од примероците obtурирани со термафил во период од 30 дена, односно 85% на крајот од тестирањето период (60 дена). Добиените вредности од нашите испитувања не се совпаѓаат со презентираниите пред се заради перманентните коронарни реставрации кои ги користевме во експериментот, антимикробниот потенцијал на денталните адхезиви и специфичната реакција на амалгамот кон бактериите.

Clark-Holke<sup>22</sup> смета дека бактериските маркери представуваат динамичен еко систем кој не може да се посматра како еднострано пенетрирање и движење, туку како интеракција и инхибиција, односно некои за пократко време се присутни во апексот, други не покажуваат перколација, но едно е сигурно дека валканиот слој по сидовите од каналот има инхибиторно дејство кон бактериската пропустливост и

со негова елиминација се појачува адхезијата на цементната супстанца. Иако во испитувањето користевме еден микроорганизам како маркер неговото пенетрирање и движење не оди баш праволиниски односно констатациите за бактериската миграција на Clark-Holke<sup>22</sup> се потврдија и во нашите испитувања па затоа добивме различна бактериска контаминација во периодот од 30 дена.

Balto<sup>6</sup> ја тестираше пенетрацијата на *Streptococcus faecalis* во период од 30 дена на различни средства за привремено затварање, на препарирани канали за протетски надградби и сигнификантна разлика во микролејкицот измеѓу материјалите не регистрираше. Потенцира на опасноста од бактериско течење во каналите подготвени за надградби, односно тоа се празни, осетливи на проток простори, кои може да ја компромитираат прогнозата на реставрираниот заб.

За разлика од презентираниите резултати од литературата кои се однесуваат на тестиран период од 60 дена, ние го тестиравме бактерискиот проток во тек на 30 дена. Анализата на вредностите и покрај присутните разлики во релација со техниката на гутаперка обтурација не покажа значајност, додека пак компарацијата меѓу двата тестирани периоди исто така не реагираше со статистички сигнификантна разлика.

Интересен податок кој го добивме во текот на испитувањето е дека кај примероците од втората група 100% демонстрираа бактериски коронарен микролејкиц, додека забите реставрирани со дентален амалгам од третата група 100% беа без бактериско присуство во интервал од 5 дена.

За 30 дена, микротечењето во втората група се редуцира, што се должи на кохезијата и водената експанзија на средството за привремено запечатување во суспензијата. Во клинички услови, при мастикација издржливоста на овие полнења е ограничена, или се кршат или отпаѓаат, ретко го задржуваат својот интегритет. Во *in vitro* услови ние ги добивме овие сознанија, но како и останатите ендодонти за целосна клиничка имплантација се неопходни и *in vivo* испитувања кои и ги реализираше.

Анализата и проценката на добиените резултати во овај дел од дисертацијата во функција на реализацијата на задачите, покажа дека покрај коронарен микролејкиц на мастило во *in vitro* услови перзистира и бактериски проток. Истиот е статистички лимитиран од квалитетот на коронарната реставрација: привремена или трајна. Каналната обтурација се додека не е нарушен интегритетот на коронарната



реставрација не игра улога во коронарното бактериско течење. По период од 5 дена привремено затворените кавитети бактериски се контаминирани и пенетрацијата е во ниво на орофициумот.

Предмет на истражување во докторската теза беше и влијанието на коронарното микротечење врз неуспехот на ендодонтската терапија. Што всушност се подразбира под неуспешна канална терапија? Деструкцијата на коронарната реставрација, присутната кариозна лезија, експонираност на каналниот спациум во подолг период на оралната средина, субјективен дискомфорт, преекстендираното канално полнење, пократкото полнење, нехомогената канална обтурација, периапикално рентгенграфско просветлување - хронична апикална инфламација; се се тоа состојби кои го загрозуваат перзистирањето на забниот орган во оралната средина. Можноста за санирање се со ревидирање на ендодонтската терапија, конзервативно одстранување на причината за неуспех, хируршка интервенција а како крајна опција радикална терапија.

Дали и во колкава мера, коронарниот микропроток, го тангира апикалниот статус на ендодонтски третирани заби, односно улогата на квалитетот на коронарната реставрација и каналното полнење во врска со периапикалниот статус и бактериската апикална контаминација претставуваше една од целите во ова истражување.

На *in vivo* ендодонтски третирани заби со рентген потврдено периапикално просветлување и индикација за екстракција во релација со квалитетот на реставрацијата и интраканалната обтурација во *втораиоџ дел* од дисертацијата направивме проценка за бактериското присуство во апикалната третина.

Од вкупно 30 заби во првата испитувана група, каде примероците беа со клинички интактна коронарна реставрација и рентгенолошки компактно канално полнење до физиолошкиот апикален отвор, (ендодонтски стандардни вредности), на напречните пресеци во апикалната третина бактериско присуство во дентинот детерминиравме кај 8, што всушност представува 26,7%. Во релација со видот на реставрацијата амалгам, композит и коронка, од 3 заби реставрирани со протетска фиксна конструкција кај 1 примерок или 3,4% верифициравме бактерии на напречните хистолошки пресеци пребоени по техниката на Brown-Brenn. Од забите коронарно запечатени со композитна смола кај 4 примероци имаше бактерии во

дентинот во апикалната третина. Од забите кои во ниво на коронката ги реставриравме со дентален амалгам кај 3 од вкупно 12 (10%) детектиравме бактериско присуство.

Присуството на бактериска контаминација кај 8 заби и покрај клинички интактната коронарна реставрација и рентгенолошки потврдено континуирано канално полнење до физиолошкиот апикален отвор сугерира на постоење на коронарен микролејкиц што го детерминиравме и во првиот дел од истражувањето.

Тестирањето на вредностите за бактериското присуство во апикалната ареа во врска со видот на реставрацијата со Fisher exact test от за зависни примероци, покажа статистички несигнификантни разлики во сите релации (Табела 31). Овие резултати се совпаѓаат со податоците кои ги добил Hommez<sup>(54,56)</sup> кој исто така не верифицирал статистички сигнификантна разлика помеѓу клинички интактната коронарна реставрација и периапикалната инциденца.

Во оваа тестирана група апикална бактериска контаминација отсутуваше кај 22 тестирани заби, иако беше рентгенолошки присутна периапикална хронична инфламација. Од етиолошки аспект хроничните периапикални лезии се производ на канална микробна контаминација и имунолошка реакција на организмот, во најголем процент од случаевите<sup>56</sup>. Но ова заболување на периапикалните структури може да биде и резултат на траума, зголемено оптоварување во текот на мастикација, индивидуална реакција на организмот, односно не секогаш микробната инфилтрација учествува во формирање на периапикалната инфламација<sup>56</sup>.

Добиените сознанија одат во контекст дека коронарното течење не претставува единствен фактор кој ја креира хроничната периапикална инфламација, туку врз него се надоврзуваат и други чинители во синџирот на ендодонтската терапија што го сугерираат и Hommez<sup>56</sup>, Jamani<sup>61</sup>, Khedmat<sup>66</sup>, Ray<sup>98</sup>, Madison<sup>(75,76)</sup>, Ricucci<sup>102</sup>, Saunders<sup>107</sup> и други.

Во втората испитувана група, која ја сочинуваа заби, со хронична апикална инфламација, кај кои постоеше коронарана реставрација со клинички нарушен интегритет, а рентгенолошки коректно канално полнење, верифициравме бактериски апикален микропроток кај 43,3%. Клинички потврдениот дисконтинуитет на коронарната реставрација на хистолошките напречни пресеци се одрази со најголема апикална микробна инциденца.

Транспортот на микроорганизми од ниво на коронката, кога е нарушен нејзиниот интегритет и е експонирана на оралната средина, ја зголемува можноста преку ендодонтот да се воспостави комуникација со периапикалните структури што резултира со периапикална инфламација. При такви услови, и технички квалитетното интраканално полнење под влијание на чинителите од оралната средина не може да издржи и постепено место заштита се претвара во траса низ која се движат патолошките нокси кон апикалната ареа.

Во оваа тестирана група, услов да се вклучат забите во експериментот претставуваше континуираната хомогена интраканална obturacija рентгенолошки потврдена, до физиолошкиот апикален отвор. Хистолошките напречни пресеци покажаа расчекор во наодите и во 20% од случаите детерминиравме технички некавалитетно канално полнење. Рентгенолошката проекција со која го верифициравме каналното полнење беше ретроалвеоларната со вестибуло-орален правец. Дали оваа рентген проекција ја дава правата слика за интраканалната obturacija? Од овие наоди произлегува сознанието дека секое канално полнење за кое рентгенграфски добиваме слика за интактна obturacija не значи дека истата е и таква.

Обликот на коренскиот канал не е идентичен по целата негова должина. Повеќето коренски канали имаат овална форма во вестибуло орален смер па затоа откривањето на празните простори и останатите неправилности во интраканалната obturacija со оваа рентген техника е ограничено.

Sluis<sup>117</sup> го тестирал квалитетот на каналната obturacija на мандибуларни индизиви и канини со мезиодистална рентген проекција и сугерира дека класичната ретроалвеоларна техника не дава веродостојна слика за интраканалната obturacija.

Хистолошките пресеци кои ги направивме го потврдија токму тоа, неправилниот облик на коренскиот канал постоеше во 90% од пресеците. Формата на каналот е овална и колку се оди кон коронарно неговата сплоштеност се зголемува така да рентгенграмите кои покажуваа коректна канална obturacija на хистолошките пресеци презентираа гутаперка на еден крај од каналот, дел цемент кон сидот, а остатокот празен простор, кој колку се оди кон коронарниот дел се зголемува што се верифицира и на нашите слики.

Од проценката што ја направивме на хистолошките препарати од апикалната третина на забите со периапикална инфламација евидентно е дека процентуалната

застапеност на бактерии во дентинот и околу полнењето е верифицирана во втората група каде одсуствуваше клинички коректна коронарна реставрација. Недостигот од истата се манифестираше со бактериско присуство во 43,3% од тестираните заби во апикалната третина. Техниката на хистолошко пребојување по Blow-Wepp која ја користевме во дисертацијата не може да ги детектира сите микроорганизми во апикалната регија, односно тоа е релативно прецизна методологија така да Maguga<sup>77</sup> не можел да детектира бактерии во дентинските тубули со оваа техника.

Детекцијата на микробните видови во коренските канали кај хронично инфицирани канали Hommez<sup>(54,56,57)</sup> го испитува клинички, ренгенграфски и преку RNK и DNK бактериска верификација. Во *in vivo* кондициони услови констатира дека кај некротични и инфицирани коренски канали перзистираат од 2 до 8 вида микроорганизми, но не повеќе од 20 видови по канал. Кај канално обтурираните примероци средно детерминира околу 5,3 бактериски видови за сметка на каналите со некротично изменето пулпно ткиво 6,4. Коронарниот микропроток може да го процениме клинички но рентгенграфски не секогаш може да се види.

Кај 56,7% од тестираните заби во втората група не детектиравме микроорганизми што го објаснуваме со фактот дека периапикалните инфламации не секогаш се последица на интраканалната микробна контаминација, односно врз појавата на ова заболување влијае и општата кондициона состојба, како и индивидуалната имунолошка реакција.

Присутните микроорганизми на напречните пресеци во втората група каде квалитетна коронарна реставрација недостасуваше одат во контекст на резултатите што ги добил Hommez<sup>(31,53,56,57)</sup>, кој исто не потврдува сигнификантно значајна импресија на квалитетот на коронарната реставрација врз апикалната кондициона состојба. Исто така, добиените наоди од првиот дел на нашето истражување за коронарното микротечење кога во коронката перзистира реставрација се докажаа и во овај дел од испитувањето, каде при недостаток на коронарна реставрација апикалната контаминација беше најинтензивна.

Во третата испитувана група каде интраканалната обтурација ја квалифициравме како неадекватна, со клинички интактна коронарна реставрација, кај 11 заби (36,6%), на напречните пресеци детерминиравме бактериско присуство. Во

врска со видот на реставрацијата 23,3% од забите со композитно полнење манифестираа апикално бактериско течење што се совпаѓа со податоците на Hommez<sup>56</sup> кој детектирал дека инциденцата на појавата на периапикална хронична инфламација е поголема кај ендодонтски третираните заби коронарно затворени со композитна смола. Во превенцијата на коронарното течење помага и индиферентната подлога под дефинитивните реставрации што се регистрира и во нашите *in vitro* испитувања реализирани во првиот дел, а е идентично со проценката на Hommez<sup>56</sup>, Khedmat<sup>66</sup>, Ray<sup>98</sup>, Madison<sup>(75,76)</sup>, Ricucci<sup>102</sup>, Saunders<sup>107</sup>.

Видот на коронарното полнење во третата испитувана група статистички сигнификантно не влијае врз присуството на микроорганизми во апикалната третина на хистолошката евалуација. Рентгенолошки потврдениот дисконтинуитет во каналното полнење исто така статистички значајно не рефлектираше врз различните материјали со кои клинички беа коронарно реставрирани примероците од третата група (Табела 37).

Ендодонтски третираните заби конзервативно реставрирани со амалгам и композит подложени со индиферентна подлога, поставени во пократок период по финалирањето на каналната обтурација ги карактеризира поголем успех и прогностичка позитивна насока. Од конзервативно реставрираните примероци 9 демонстрираа апикален проток. Кај протетски реставрираните заби постои можност во текот на препарацијата да се оштети интраканалното полнење или пак да се предизвика додатна контаминација на ендоспациумот пред се заради повеќе фазноста на тераписката постапка. Тоа може да предизвика периапикална инфламаторна реакција и компромитирање на протетската структура посебно ако каналното апикално полнење е под >3mm. Од 5 заби со протетска конструкција во третата тестирана група апикална контаминација детерминиравме кај 2, но сите примероци ги карактеризираше скратена интраканална обтурација, што на хистолошките напречни пресеци се манифестираше како празен простор. Овие наоди се совпаѓаат со резултатите на Willershausen<sup>140</sup> кој сугерира дека висок степен на успешност ги прати ендодонтски третираните заби конзервативно реставрирани со амалгам и композит поставени во пократок период по финалирањето на каналната обтурација.

Добиените вредности од првиот дел за бактерискиот коронарен проток во период од 5 и 30 дена во *in vitro* услови оди во контекст на овие сугестии., детер-

минирање коронарен микролејкиц со послаб интензитет кај трајно реставрираните заби. Неуспехот на ендодонтската терапија е околу 3% во колку коронарната реставрација се постави во првиот месец по интраканалната обтурација, односно продолженото време на коронарното запечатување правопрпорционално го фаворизира ризикот<sup>140</sup>.

Добиените вредности од сите три групи, за релациите на квалитетот на реставрацијата заедно со интраканалната обтурација врз апикалната контаминација на забите со хронична периапикална инфламација, ги тестиравме со тестот Kruskal-Wallis и констатиравме дека добиените разлики статистички сигнификантно се незначајни за  $p > 0,05$ . Овие податоци се совпаѓаат со сознанијата на Hommez<sup>(54,56,57)</sup>, Pertot<sup>93</sup>, Sritharan<sup>121</sup>, Travassos<sup>132</sup>, Bellamy<sup>11</sup>, Bergenholz & Spångberg<sup>13</sup>, De Moor<sup>(30,31)</sup>, Heling<sup>50</sup>, а се спротивни од резултатите на Ray<sup>98</sup>, Ricucci<sup>102</sup>, Saunders<sup>107</sup>, Trope<sup>134</sup>, Kirkevang<sup>67</sup>, Gatewood<sup>43</sup> кои нотирале статистички значајна разлика помеѓу техничкиот квалитет на коронарната реставрација и периапикалната кондициона состојба.

Различните методологии кои истражувачите ги реализирале за верификација на микротечењето воглавно се прават *in vitro* со единствена цел да се добие претстава за состојбите во оралната средина и процесите кои се одвиваат во живо. Но, како добиените податоци на овај начин се доста обемни и прецизни сепак констатациите на авторите се дека треба да се прифатат со доза на резерва, бидејќи во оралната средина перзистираат и други услови општи и индивидуални фактори, кои влијаат врз коронарната и апикалната микропропустливост.

Токму затоа во *шрејшош дел* од дисертацијата користевме експериментални животни (од познати сопственици) кучиња за да добиеме слични услови на хуманите, а со тоа и пореална претстава за процесите на микротечењето по 3 и 6 месеци од ендодонтската терапија.

На ендодонтски третирани кучешки заби, по терапијата рентгенграфиите покажаа компактно и во должина соодветно канално запечатување. Минималното периапикално просветлување, со различна површина, кое рентгенграфски го нотиравме, е карактеристично за физиолошката периапикална конфигурација која потекнува од трауматската експонираност на фронталните заби кај животните.

По 3 месеци, на направениот интра-орален преглед констатиравме фрактури во делот на коронката кај 3 заби од групата реставрирани со привремен материјал додека други промени до крајот на експериментот, на санираните заби не детерминиравме. Контролните рентгенграми за проценка на периапикалниот статус на привремено obtурираните заби визуелно не покажаа разлики од постоечките просветлувања во апикалната ареа.

Преку Image Tool 3 компјутерскиот програм на контролните рентгенграфии по 3 месеци, кај obtурираните заби со Cavition, направивме анализа на површината на периапикалните промени и средните вредности се движеа околу  $2,503\text{mm}^2$ . Добиените вредности укажуваат дека и покрај што навидум апикалните просветлувања се чинеа без промени, варијации постоеа, а истите се должат на демонстрираната инфламаторна реакција во апикалната регија. Анализата на просечните вредности на површините, демонстрираше статистички значајна разлика во величината на промените по 3 месеци и по 6 месеци споредено со нултата вредност.

Во нашите анализи, споредбата на валоризираните просеци по терапијата и по 3 месеци покажа сигнификантно значајна разлика во површината на периапикалното просветлување. Идентична тенденција регистриравме во споредбата на средните вредности на измерените периапикални површини веднаш по терапијата и по 6 месеци.

Анализата на површините на периапикалното просветлување кај забите коронарно реставрирани со композитна смола исто така покажа зголемување по тестираниот период од 3 месеци и средно изнесуваше  $2,450\text{mm}^2$ . Разлика во средните вредности на периапикалното просветлување кај привремено obtурираните и дефинитивно реставрираните заби по период од 3 месеци постои но статистичката анализа не демонстрираше сигнификантна значајност.

Интраоралниот преглед и анализата на рентгенграмите по 6 месеци од ендодонтската терапија покажаа одсуство на клинички промени а во однос на параклиничките истражувања, визуелните ефекти беа идентични. Кај третираните заби реставрирани со композитна смола во делот на коронките од вкупно 10 заби кај различни кучиња, меки наслаги беа присутни кај 4 (кај две кучиња) што е во согласност со физиолошките специфичности на експерименталните животни и различната исхрана. Други варијации во интраоралниот преглед не беа детектирани.

Проценката на рентгенграмите по бмесеци во однос на одредување на површината на периапикалното просветлување кај привремено обтурираните заби средно изнесуваше 2,447 mm<sup>2</sup> додека пак кај перманентно реставрираните 1,968 mm<sup>2</sup>. Ако се споредат овие вредности и во двете групи евидентно е дека е присутна дигресија во површината на периапикалното просветлување. Анализата на вредностите преку T тестот за независни примероци покажа дека иако постојат разлики во просечните периапикални просветлувања истите статистички се незначајни.

На забите каде дел од коронките им беше фрактуриран и орофициумот изложен на условите во оралната средина зголемувањето на периапикалното рентгенграфско просветлување минимално отстапуваше од останатите тестирани површини.

Појдовните периапикални просветлувања кои ги детектиравме скоро кај сите тестирани заби, всушност претставуваат физиолошка реакција и одговор на трауматската изложеност на инцизивите во текот на мастикацијата. Во текот на процедурата кај примероците кои се фрактурираа, под влијание на активноста на саливарните елементи, слабата орална хигиена, како и остатоците од исхраната во пристапните кавитети придонесоа до запушување на отворите во коронките. Токму затоа, иако овие заби во *in vivo* кондициони услови беа во текот на 6 месеци експонирани на условите во оралната средина ги карактеризираше периапикални просветлувања со минимални отстапувања споредени со останатите заби коронарно привремено обтурирани. Овие податоци се совпаѓаат со сознанијата на Madison & Wilcox<sup>76</sup> кои испитувале коронарен микропроток на експериментални мајмуни и детектирале заби без мастило течење во групата без интраканален цемент.

Овие наоди кои ги перцепиравме со совпаѓаат и со добиените вредности за апикалната контаминација во вториот дел од истражувањето каде во групата без адекватна коронарна реставрација а интактно канално полнење детерминиравме бактериско присуство со најголем интензитет. Исто така валоризираните вредности од првиот дел за бактерискиот коронарен микропроток се верифицираа и во *in vivo* кондициони услови кај експерименталните животни.

По период од 6 месеци на контролните рентгенграми детерминиравме намалување на површината на периапикалното просветлување на ендодонтски третираниите заби дефинитивно обтурирани со композитна смола. Измерените просечни вредности се спуштија скоро до нивото на појдовните кои ги нотиравме на рентген-



грамите по терапијата. Разликата во површината изнесуваше  $0,12\text{mm}^2$  што практички претставува минимално отстапување од физиолошкото просветлување. Овие податоци јасно укажуваат за тенденцијата на периапикалните ткива за нивна санација и репарација.

Влијанието кое го имаат микроорганизмите од оралната средина врз појавата на периапикалната инфламација *in vivo* го сугерираат и Verbert со сор.<sup>12</sup> кои тестирајќи го антимикробниот потенцијал на два цемента на експериментални животни-кучиња вештачки предизвикуваат периапикални промени кои на секои 15 дена рентгенграфски ги следат. Празниот интраканален простор и експонираноста на оралната средина во тек на 7 дена, придонеле да предизвикаат периапикално просветлување, иако по овај термин забите коронарно ги запечатиле. Антимикробниот потенцијал кој го поседуваат обтурационите цемента придонесува до сторнирање на инфекцијата и реализирање на апикалната реституција<sup>(7,12,76)</sup>.

Истражувањата кои ги остваривме во првиот и вториот дел од испитувањето одат во контекст на сознанијата за миграцијата на флуиди и микроорганизми од оралната средина преку каналниот систем кон периапикалната ареа, а според добиените резултати по период од 6 месеци се намали периапикалното просветлување.

Биолошките принципи на ендодонцијата не се само да се делува тераписки при заболувањата на пулпното ткиво, ами и пошироко, ги третира и инфицираните периапексни структури со единствена цел стопирање на инфламацијата, санирање и апикално заздравување. Фактот што забите кои ги третиравме во експериментот беа запечатени и во ниво на каналот и во делот на коронката се стопираше транспортот од оралната средина, кон периапексот, што резултираше со периапикална санација, посебно назначена кај перманентно реставрираните заби. Овие податоци се совпаѓаат со наодите на Verbert<sup>12</sup> Silva<sup>112</sup>, Siqueira<sup>(114,115)</sup> Nair<sup>83</sup>.

Со иста тенденција реагираа и привремено обтурираните заби, но интензитетот на редукција на периапикалните површини беше послаб. Соодветната ендодонтска терапија која ја применивме и коронарно запечатените кавитети со привремен материјал, претставуваа граница, стоп за можноста да се искористи ендодонтскиот простор како транзиторна патека за проток од оралната средина, преку коронката до апикалната ареа, што резултираше со дискретна периапикална редукција<sup>(112,68,83,98,57,54)</sup>.

Перзистирањето на коронарното микротечење кај привремено obtурираните заби од првиот дел од експерименталниот објект, како и сознанијата за апикалната микропропустливост валоризирани во вториот дел, одат во контекст и на добиените вредности од третиот дел, дека кај привремено obtурираните заби као резултат на коронарното микротечење периапикалната реституција оди со побавен ток, споредено со трајно реставрираните заби.

Од спроведеното истражување во овај дел од тезата може да кажеме дека врз појавата на периапикалните патози како заболување кое ја компромитира ендодонтската терапија на пулпините воспаленија и е показател за неуспех на истата, влијание има примарното заболување и виталитетот на пулпното ткиво. Не помалку важен е и начинот на реализирање на самиот третман респектирајќи ги биолошките ендодонтски стандарди. Време траењето на самиот ендодонтски акт исто така го детерминира пост ендодонтскиот успех. Коронарната obtурација привремена и трајна според испитувањето влијае врз пост ендодонтскиот успех, статистички несигнификантно, што не ни дава за право категорично да се произнесе во тој контекст.

Реализацијата на поставените цели и задачи, преку експерименталните постапки прецизирани во оваа дисертација, како и врз база на добиените резултати во консултација со светските литературни датотеки за ендодонтската наука и процедура, си земаме за право да сумираме и акцентираме на некои состојби и факти во интерес на апликативната имплементација на сознанијата добиени од тезата.

Ендодонтската тераписка постапка претставува сплет од процедури и постапки кои се надврзуваат во континуитет а како финална се реализира коронарната реставрација.

Почнувајќи од поставувањето на дијагнозата која иницира да се спроведе ендодонтска терапија, се формира и степенот на успех на самата процедура. Забите со патолошки не изменетата пулна имаат позитивна прогностичка инцидентност споредени со некротично и гангренозно инфицираното ткиво.

Во натамошната процедура, следува интраканална препарација со мануелни и машински препаратори, со што се обезбедува правилна форма на каналот и одстранување на патолошките агенци од коренските канали. Високо софистицираните никел титаниумски препаратори обезбедуваат правилна канална конфигурација и пристап во каналниот систем независно од анатомско морфолошката структура на

---

---

истиот. Паралелната иригација со дезинфициенси и финалната апликација на хелати-растварачи (EDTA) со цел одстранување на размачканиот слој е во функција на интраканалната стерилизација и тродимензионалната херметичка обтурација.

Изборот на цемент и гутаперка техниката е право на избор на терапевтот во релација со клиничката состојба. Финалната ендодонтска терапија завршува со апликација на перманентна коронарна реставрација. Исходот на терапијата како и пост ендодонтскиот прогностички успех е директно лимитиран од континуитетот на постапките и индивидуалната реакција на субјектите во текот на третманот.

Правовремената коронарна реставрација, над тродимензионалната херметичка канална обтурација, во коронарната и апикалната ареа, се процедури кои го креираат успехот и прогностичкиот модалитет на секоја ендодонтска терапија.

---

---

## **ЗАКЛУЧОК**

---

---

## ЗАКЛУЧОК

Од реализираните истражувања во експерименталниот објект на оваа дисертација, како и врз основа на добиените резултати и валоризираните вредности може да го заклучиме следното:

❖ Микротечење од ниво на коронката кон орофициумот кај ендодонтски третираните заби во *in vitro* и *in vivo* услови постои.

❖ Коронарниот микропроток на мастило, статистички сигнификантно се разликува за  $p < 0,01$  и кај ендодонтски третираните заби коронарно реставрирани со перманентни реставрации: композитна смола и дентален амалгам и кај привремено реставрираните заби.

❖ Разлики во линеарната мастило пенетрација помеѓу класично канално обтурираните заби и со термафил гутанерка техниката перзистираат но тие се без статистички сигнификантна потврда.

❖ Покрај коронарна мастило микропропустливост, постои и коронарна бактериска пенетрација од ниво на коронката кон орофициумот кај ендодонтски третираните заби. Примероците со перманентни реставрации: композитна смола и дентален амалгам во периодот од 5 дена демонстрираат статистички несигнификантно различно бактериско микротечење.

❖ Привремено реставрираните заби со Caviton, во периодот од 5 дена, презентираат статистички сигнификантно поизразено коронарно бактериско микротечење споредени со перманентно реставрираните ендодонтски третирани заби.

❖ Коронарно бактериско микротечење е присутно и во периодот од 5 дена и во периодот од 30 дена независно од техниката на канална обтурација. Валоризираните вредности се статистички незначајни.

❖ Верифициравме различни вредности за бактериската апикална контаминација на напречните хистолошки пресеци во вториот експериментален дел. Кај *in vivo* ендодонтски третираните заби со рентген детерминирана периапикална инфламација, интегритетот на коронарната реставрација во релација со апикалната бактериска контаминација има влијание но не и статистички значајно.

❖ Инфериорниот технички квалитет на интраканалната тродимензионална obturacija во однос на должината до физиолошкиот апикален отвор, како и хомогеноста на полнењето влијае на присуството на бактерии во апикалната третина но не и статистички сигнификантно.

❖ Рентген верифицираниот континуитет во каналната obturacija се разликува од вредностите добиени со хистолошката проценка. На хоризонталните пресеци во 20% од случаите нотиравме дисконтинуитет на полнењето, но измерените разлики статистички не се потврдија.

❖ Кај експерименталните животни, на ендодонтски третираните заби коронарно реставрирани со привремен материјал, детерминиравме периапикални просветлувања. Просечната големина на периапикалната радиолуцентност статистички сигнификантно се разликува по 3 и 6 месеци од реализираната ендодонтска терапија.

❖ Коронарно реставрираните заби со композитна смола кај експерименталните животни, 3 месеци по ендодонтската терапија ги карактеризира статистички сигнификантно поизразено периапикално просветлување, односно редукција на лезиите до ниво на физиолошките по 6 месеци.

❖ Микробната контаминација на коренскиот канален систем од оралната средина, има голем удел во појавата на периапикалните патози и во прогностичкиот тек на ендодонтската терапија. Сознанијата од реализираните испитувања сугерираат дека финалната коронарна реставрација треба да се реализира веднаш или во тек на 5 дена по интраканалната obturacija. Пропорционално со времето на одложување на постапката, се зголемува ризикот за неуспех на ендодонтска процедура.

---

---

❖ Покрај коронарниот и апикалниот микропроток за неуспехот на ендодонтската тераписка постапка, влијаат и други фактори како што се: видот на пулпното заболување, конфигурацијата на каналниот систем, стандардот на ендодонтската терапија, како и индивидуалната општа и локална кондиција на организмот.

---

---

## БИБЛИОГРАФИЈА



## БИБЛИОГРАФИЈА

1. Alaçam T., Uzel I., Alaçam A., Aydin M. Endodonti Bariş Yayinlari Ankara, 2000.
2. Апостолска С., Оџаклиевска С., Ковачевска И., Ренџова В., Ристоски Т. Оклузална и цервикална микропропустливост кај композитни инлеи II класа цементирани со два различни материјала. Макед Стом Прегл 2005; (3-4):189-193.
3. Aptekar A. & Ginnan K. Comparative analysis of microleakage and seal for 2 obturation materijals: Resilon/Epiphany and gutta-percha JCDA 2006; 72 (3): 245-245d.
4. Aqrabawi J.A. Outcome of endodontic treatment of teeth filled using lateral condensation versus vertical compaction (Schilder's technique) 2006; 7(1): 1-6.
5. Arias V.G., Campos I.T., & Pimenta L.A.F. Microleakage study of three adhesive systems. Braz Dent J 2004; 15 (3): 194-198.
6. Balto H., Al-Nazhan S., Al-Mansour K., Al-Otalbi M., Siddiqu Y. Microbial leakage of Cavit, IRM, and Temp Bond in post-prepared root canals using two methods of gutta-percha removal: an *in vitro* study J Contemp Dent Practice 2005; 6 (3): 1-8.
7. Barbosa H.G., Holland R., Souza V., Dezan Júnior E., Bernabé P.F.E., Otoboni Filho J.A., Nery M.J. Healing process of dog teeth after post space preparation and exposition of the filling material to the oral environment. Braz Dent J 2003; 14 (2): 103-108.
8. Barkhordar R.A., Kempler D. Microleakage of endodontic access cavities restored with composites. J Calif Dent Assoc 1997; 25 (3): 215-8.
9. Barrieshi K.M., Walton R.E., Johnson W.T., Drake D.R. Coronal leakage of mixed anaerobic bacteria after obturation and post space preparation. Oral Surg Oral Med Oral Pathol Oral Radiol Endod 1997; 84: (3) 310-4.
10. Baumgardner K.R., Taylor J., Walton R. Canal adaptation and coronal leakage: lateral condensation compared to thermafil. JADA 1995; 126 March: 351-356.
11. Bellamy R. The implications of coronal leakage in endodontically treated teeth. Irish Dentist 2004; 7(5): 17-19.
12. Berbert F.L.C., Leonardo M.R., Silva B.L., Filho M.T., Bramante C.M. Influence of root canal dressings and sealers on repair of apical periodontitis after endodontic treatment Oral Surg Oral Med Oral Pathol Oral Radiol Endod 2002; 93 (2): 184-9.
13. Bergenholtz G. & Spångberg L. Controversies in endodontics Crit Rev Oral Biol Med 2004; 15 (2): 99-114.
14. Bezerra A.G., Caldeira C.L., Procopowitsch I., Bueno de Andrade W. A comparative study of the apical sealing achieved by different obturation techniques in canals prepared with Ni-Ti automatized instrumentation. ECLER Endod. 2000; 2(3).
15. Bodrumlu E. & Alaçam T. Evaluation of antimicrobial and antifungal effects of jodoform-integrating gutta-percha. J Can Dent Assoc 2006; 72 (8): 733a-e.

16. Ботушанов И.П., Владимиров Б.С. Ендодонтія, теория и практика. Авто-спектър, Пловдив, 2002.
17. Bouillaguet S., Troesch S., Wataha C.J., Krejci I., Meyer J., Pashley H.D. Microtensile bond strength between adhesive cements and root canal dentin. *Dent Materials* 2003; 19: 199-205.
18. Boussetta F., Bal S., Romeas A., Boivin G., Magloire H., & Farge P. In vitro evaluation of apical microleakage following canal filling with a coated carrier system compared with lateral and thermomechanical gutta-percha condensation techniques. *Int Endod J* 2003; 36: 367-371.
19. Britto R.L., Grimaudo J.N., Vertucci J.F. Coronal microleakage assessed by polymicrobial markers. *J Contemp Dent Pract* 2003; 4(3): 01-06.
20. Budić Ž. Z., Cvetković L.Z., Petković A.B. Anestezija malih životinja Prosveta- Niš 1997.
21. Chailertvanitkul P., Saunders W.P., Saunders E.M., Mackenzie D. An evaluation of microbial coronal leakage in the restotred pulp chamber of root-canal treated multirouted teeth. *Int Edodon J* 1997; 30: 318-322.
22. Clark-Holke D., Drake D., Walton R., Rivera E., Guthmiller M.J. Bacterial penetration through canals of endodontically treated teeth in the presence or absence of the smear layer. *J Dentistry* 2003; 31.
23. Contardo L., De Luca M., Biasotto M., Longo R., Olivo A., Pani S., Di Lenarda R. Evaluation of the endodontic apical seal after post insertion by synchrotron radiation microtomography *Nuclear Instruments and Methods in Physics Research A* 2005; 548: 253-256.
24. Costas L.F., Wong M. Intracoronal isolating Barriers: effect of location on root leakage and effectiveness of bleaching agents. *J Endodon* 1991; 17(8): 365-368.
25. Cruz V.E., Shigetani Y., Ishikawa K., Kota K., Iwaku M., & Goodis E.H. A laboratory study of coronal microleakage using four temporary restorative materials. *Int Endod J* 2002; 35: 315-320.
26. Dalat M.D., Spångberg W.S.L. Comparison of apical leakage in root canals obturated with various gutta-percha techniques using a dye vacuum tracing method. *J Endodon* 1994; 20(7): 315-319.
27. Dalat M.D., Ónal B. Apical leakage of a new glass ionomer root canal sealer. *J Endodon* 1998; 24(3): 161-163.
28. Davalou S., Gutmann J.L., Nunn M.H. Assessment of apical and coronal root canal seals using contemporary endodontic obturation and restorative materials and techniques. *Int Endodon J* 1999; 32 (5): 388-96.
29. De Gee A.J., Wu M-K. & Wesselink P.R. Sealing properties of Ketac-Endo glass ionomer cement and AH<sub>26</sub> root canal sealers. *Int Endod J* 1994; 27: 239-244.
30. De Moor R.J., Hommez G.M., De Boever J.G., Delme K.I., Martens G.E. Periapical health related to the quality of root canal treatment in a Belgian population. *Int Endodon J* 2000; 33 (2): 113-20.

31. De Moor R., Hommez G. Nouvelles considérations à propos de la percolation coronaire. Rev Belge Med Dent 2002/3 ; 161-185.
32. Deveaux E., Hildelbert P., Neut C., Romond C. Bacterial microleakage of Cavit, IRM, TERM, and Fermit: a 21-day in vitro study. J Endodont 1999; 25 (10): 653-659.
33. Dimova C. & Kovacevska I. Root end resection and retrograde filling associated with apical permeability of dentin and microleakage 9<sup>th</sup> Congres BaSS Ohrid 2004; abstr. book : 61.
34. Estrela C., Holland R., Bernabe P.F.E., Souza V., Estrela C.R.A. Antimicrobial potential of medicaments used in healing process in dogs' teeth with apical periodontitis. Braz Dent J 2004; 15(3):181-185.
35. Evans T.J., Simon H.S.J. Evaluation of the apical seal produced by injected thermoplasti-cized gutta-percha in the absence of smear layer and root canal sealer. J Endodon 1986; 12(3): 101-107.
36. Ferrari M., Vichi A., Grandini S. Efficacy of different adhesive techniques on bonding to root canal walls: an SEM investigation. Dent Materials 2001; 17: 422-429.
37. Ferreira F.B.A., Rabang H.R.C., Gomes B.P.F.A., Souza Filho F.J. Root canal microflora of dogs' teeth with induced periapical lesions by two different methods Intern Associat Dental Research 2003; book abs. 1389.
38. Ferrari M., Mason P.N., Goracci C., Pashley D.H., Tay F.R. Collagen degradation in en-dodontically treated teeth after clinical function J Dent Res 2004; 83 (5): 414-419.
39. Filipović V. i sur. Endodoncija. Dečje novine, Beograd; 1989.
40. Frandson R.D. Anatomy and physiology of animals Lea & Febiger, Philadelphija 1981; 304-312.
41. Fraunhofer von A.J., Fagundes D.K., McDonald J.N., Dumsha C.T. The effect of root canal preparation on microleakage within endodontically treated teeth: an *in vitro* study. Int Endod J 2000; 33: 355-360.
42. Gary S. P. Cheung, BDS, MSc, MDS,d and Han-lin Hu, MS,e A new quantitative method using glucose for analysis of endodontic leakage Oral Surg Oral Med Oral Pathol Oral Rad Endodont 2005; 99(1): 107-111.
43. Gatewood R.S., Parsell D.E., Rushing B.S. Cross-sectional assessment of apical dye penetration following clinical simulation of various endodontic techniques. Gen Dent 2004; jul/avg 342-347.
44. Gençoğlu N., Garip Y., Baş M., Samani S. Comparison of different gutta-percha root fill-ing techniques: Thermafil, Quick-Fill, System B, and lateralcondenzation. Oral Surg Oral Med Oral Pathol Oral Radiol Endod 2002; 93 (3): 333-6.
45. Gençoğlu N. Comparison of 6 different gutta-percha techniques (part II): Thermafil, JS Quick-Fill, Soft Core, Microseal, System B, and lateral condenzation. Oral Surg Oral Med Oral Pathol Oral Radiol Endod 2004; 96 (1): 91-5.
46. Gogos C., Stavrianos C., Kolokouris I., Papadoyannis I., Economides N. Shear bond strength of AH-26 root canal sealer to dentine using three dentine bonding agents. J Den-tistry 2003; 31: 321-326.

47. Gomes B.P.F.A., Pedroso J.A., Jacinto R.C., Vianna M.E., Ferraz C.C.R., Zaia A.A., Souza-Filho F.J. In vitro evaluation of the antimicrobial activity of five root canal sealers. *Braz Dent J* 2004; 15(1): 30-35.
48. Górgúil G., Alaçam T., Kivanç B.H., Uzun O., Tinaz K. Microleakage of packable composites used in post spaces condensed using different methods. *J Contemp Dent Pract* 2002; 3 (2): 023-030.
49. Hegedús C., Flóra-Nagy E., Martos R., Juhász A., Fülöp I., Pomaházi S., Nagy I.P., Tóth Z., Márton I., Keszthelyi G. 3D reconstruction based on hard tissue microtome cross-section pictures in dentistry *Computer Methods and Programs in Biomedicine* 2000; 63: 77-84.
50. Heling I., Gorfil C., Slutzky H., Kopolovic K., Zalkind M., Slutzky-Goldberg. Endodontic failure caused by inadequate restorative procedures: Review and treatment recommendations. *J Prosthet Dent* 2002; 87 (6): 674-8.
51. Holland R., Murata S.S., Dezan E., Garlipp O. Apical leakage after root canal filling with an experimental calcium hydroxide gutta-percha point. *J Endodon* 1996; 22(2): 71-73.
52. Holland R., Murata S.S., Barbosa H.G., Garlipp O., Souza V., Dezan J E. Apical seal of root canals with gutta-percha points with calcium hydroxide. *Braz Dent J* 2004; 15 (1): 26-29.
53. Hommez G.M.G., De Moor R.J.G., De Boever J.G., Delmé K.I.M., Martens G.E.I. Periapical health in relation to the quality of endodontic treatment in a Belgian subpopulation. 9<sup>th</sup> Biennial Congres ESE, 1999 Zagreb.
54. Hommez G.M., Coppens C.R., De Moor R.J. Periapical health related to the quality of coronal restorations and root fillings. *Int Endodn J* 2002; 35 (8): 680-9.
55. Hommez G.M., De Moor R.J., Braem M. Endodontic treatment performed by Flemish dentists. Part 2. Canal filling and decision making for referrals and treatment of apical periodontitis. *Int Endodon J* 2003; 36 (5):344-51.
56. Homez G.M., Verhelst R., Claeysw G., Vaneechoutte M., De Moor R.J. Investigation of the effect of coronal restoration quality on the composition of the root canal microflora in teeth with apical periodontitis by means of T-RFLP-analysis. *Int Endodon J* 2004; 37 (12): 819-827.
57. Hommez M.G. Gert Apical periodontitis in a Flemish population: an epidemiological study and assessment of insluencing factors. PhD thesis october 2004.
58. Howdle M.D., Fox K., Youngson C.C. An in vitro study of coronal microleakage around bonded amalgam coronal-radicular cores in endodontically treated molar teeth. *Quintessence Int* 2002; 33 (1): 22-9.
59. Инджов М. Б. Ендодонтия Медицинско издателство "Шаров" София, 2002, од: Heideman D. Endodontie. Urban & Fisher Verlag, Jena – München, 2001.
60. Jacquot M.B., Panighi M.M., Steinmetz P., & Gsell C. Microleakage of Cavit W, Cavit G and IRM by impedance spectroscopy. *Int Endodon J* 1996; 29: 256-261.
61. Jamani K. D., Aqrabawi J. & Fayyad M.A. Aradiographic study of the relationship between technical quality of coronoradicular posts and periapical status in a Jordanian population. *J Oral Science* 2005; 47 (3): 123-128.

62. Karadag L.S., Bala O., Türköz E., Mihçioğlu T. The effects of water and acetone-based dentin adhesives on apical microleakage. *J Contemp Dent Pract* 2004 May; 2 (5): 093-101.
63. Keneth Lyon Standard endodontic techniques WSAVA 2001; World congress-Vancouver
64. Kersten H.W., Ten Cate J.M., Exterkate R.A.M., Moorer W.R. & Thoden van Velzen S.K. A standardized leakage test with curved root canals in artificial dentine. *Int Endod J* 1988; 21 (3): 191-9.
65. Kersten W.H., Moorer R.W. Particles and molecules in endodontic leakage. *Int Endodon J* 1989; 22(3): 118-124.
66. Khedmat S. Evaluation of endodontic treatment failure of teeth with periapical radiolucent areas and factors affecting it. *J Dentistry, Tehran Univ Medical Sci* 2004; 1 (2): 34-38.
67. Kirkevang L., Ørstavik D., Hörsted-Bindsled P. & Wenzel A. Periapical status and quality of root fillings and coronal restorations in a Danish population. *Int Edodon J* 2000; 33: 509-515.
68. Kojima K., Inamoto K., Nagamatsu K., Hara A., Nakata K., Morita I., Nakagaki H., Nakamura H. Success rate of endodontic treatment of teeth with vital and nonvital pulps. A meta - analysis *Oral Surg Oral Med Oral Pathol Oral Radiol Endod* 2004; 97 (1): 95-9.
69. Ковачевска И., Оцаклиевска С., Димова Ц. Тестирање на обтурационите способности на два цемента за канално запечатување. *Макед Стом Прегл* 2004; (1-4): 66-71.
70. Kovacevska I., Odzaklievska S., Dimova C., Ristoski T., Georgiev Z. Coronal microleakage of two root canal sealers: an *in vitro* examination. 9<sup>th</sup> Congress of BaSS 2004; book abst. 140.
71. Kovachevska I., Odzaklievska S., Ristoski T. An *in vitro* dye leakage study: comparing conventional single cone and thermafil techniques. 10<sup>th</sup> Congres of BaSS 2005; book abst.
72. Kovacevska I., Dimova C., Petrovska M., Odzaklievska S. Bacterial penetration of root-filled teeth coronally sealed with permanent and temporary fillings: *in vitro* study. 11<sup>th</sup> Congres of BaSS 2006; book abst. 101-2.
73. Lyroudia K., Pantelidou O., Mikrogeorgis G., Chatzikallinikidis C., Nikopoluos N., Pitas I. The use of 3D computerized reconstruction for the study of coronal microleakage. *Int Endodon J* 2000; 33: 243-247.
74. Madison S. & Zakariasen L.K. Linear and volumetric analysis of apical leakage in teeth prepared for posts. *J Endod* 1984; 10(9): 422-426.
75. Madison S., Swanson K., Chiles A.S. An evaluation of coronal microleakage in endodontically treated teeth. Part II. Sealer types. *J Endodon* 1987; 13(3): 109-112.
76. Madison S. & Wilcox R.L. An evaluation of coronal microleakage in endodontically treated teeth. Part III. *In vivo* study *J Endodon* 1988; 14(9): 455-458.

77. Magura E.M., Kafrawy H.A., Brown E.C., Newton W.C. Human saliva coronal microleakage in obturated root canals: an *in vitro* study. J Endodon 1991; 17(7): 324-331.
78. Marshall F.J., Massler M. The sealing of pulpless teeth evaluated with radioisotopes. J Dent Med 1961; 16 (4): 172-184.
79. Матовска И.Љ. Ендодонција II дел. Сигмапрес, Скопје 2002.
80. Матовска Љ. Ретретманот и ендодонтската хирургија како алтернативи на не успешната ендодонција. Макед Стоматол Прегл 1996; 20(1-4): 55-9.
81. Mattison G.D. & Fraunhofer J.A. Electrochemical microleakage study of endodontic sealer/ cements. Oral Surg Oral Med Oral Pathol 1983; 55(4): 402-407.
82. Mitić A., Mitić S., Mitić N., Gašić J., Dačić D., Nikolić M., Stanković S. Ispitivanje kvaliteta apeksne opturacije posle punjenja kanala korena zuba Roeko Seal (RSA)<sup>®</sup> silerom i Apexitom<sup>®</sup>. Acta Stomatologica Naissi 2004; 20(46): 249-259.
83. Nair P.N.R. pathogenesis of apical periododontitis and the causes of endodontic failures Crit Rev Oral Biol Med 2004; 15 (6): 348-381.
84. Namazikhah S., Shirani R., Mohseni A., Farsio F. Dye leakage study: comparing Conventional and new techniques CDA Journal 2000; 28(6): 1-9.
85. Naoum H.J. & Chandler N.P. Temporization for endodontics Int Endodon J 2002; 35 : 964-975.
86. Nissan R., Segal H., Pashley D., Stevens R., Trowbridge H. Ability of bacterial endotoxin to diffuse through human dentin. J Endod 1995; 21: 62-64.
87. Oliver M.C. Abott V.P. An *in vitro* study of apical and coronal microleakage of laterally condensed gutta percha with Ketac-Endo and AH<sub>26</sub>. Austral Dent J 1998; 43(4): 262-268.
88. Oruçoğlu H., Yılmaz N., Şengün., Çobankara K.F. Reliability analysis of a new computerized fluid filtration device. Cumhuriyet Üniversitesi 2005; 8 (2): 98-104.
89. Osins A.B., Carter M.J., Shin-Levin M. Microleakage of four root canal sealer cements as determined by an electrochemical technique. Oral Surg Oral Med Oral Patolog 1983; 56: 80-88.
90. Оцаклиевска С. Нови сознанија за терапијата на некротично инфицираните коренски канали. Макед Стоматол Прегл 1996; 20(1-4): 49-54.
91. Оцаклиевска С. ProFile ендодонтски ротирачки инструменти (клиничко искуство). Макед Стоматол Прегл 2003; 27(1-4): 36-42.
92. Pai S.F., Yang S.F., Sue W.L., Chueh L.H., Rivera E.M. Microleakage between endodontic temporary restorative materials placed at different times. J Endodont 1999; 26 (6): 453-456.
93. Pertot W.J. Peut-on guérir une lesion (Could we healing periapical lesions?) Les Camers de l'adf 1999; 6 (4): 22-27.
94. Поповска Л., Стевановиќ М., Каранфиловиќ В. Термафил - систем за дефинитивна оптурација на коренските канали. Макед Стоматол Прегл 1999; 22(1-4): 74-8.

95. Поповска Л. Микропропустливост на три цемента за дефинитивна оптурација на коренските канали. Макед Стом Прегл 2000; (1-4): 11-16.
96. Поповска Л. Апикални пародонтити Economy press Скопје, 2006.
97. Ray H. & Seltzer S. A new glass ionomer root canal sealer. J Endodon 1991; 17(12): 598-603.
98. Ray. A.H. & Trope M. Periapical status of endodontically treated teeth in relation to the technical quality of the root filling and the coronal restoration Int Endodon J 1995; 28: 12-18.
99. Regan J.D. & Gutmann J.L. Preparation of the root canal system-6 Harty's endodontics in clinical practice 77-94.
100. Ренцова В., Апостолска С., Ковачевска И., Ристоски Т. Отстранувањето на размачканиот слој во корелација со денгалната и апикалната адаптација на каналното полнење. Макед Стоматол Прегл 2006; 30 (3-4): 328-333.
101. Rhome H.B., Solomon A.E., Rabinowitz L.J. Isotopic evaluation of the sealing properties of lateral condensation, vertical condensation, and Hydron. J Endodon 1981; 7 (10): 458-461.
102. Ricucci D., Gröndahl K., Bergenholtz G. Periapical status of root-filled teeth exposed to the oral environment by loss of restoration or caries. Oral Surg Oral Med Oral Pathol Oral Radiol Endod 2000; 90 (3): 354-9.
103. Ristoski T., Kovacevska I., Georgiev Z., Apostolska S. The effect of root canal preparation on coronal leakage in endodontically treated teeth: *in vitro* examination. 11<sup>th</sup> Congress of BaSS 2006; book abst. 102.
104. Robinson J. Basic practical techniques in tooth extraction WSAVA 2001; World congress-Vancouver
105. Roghanizad N., Jones J.J. Evaluation of coronal microleakage after endodontic treatment. J Endodon 1996; 22 (9): 471-3.
106. Salter R. Dental materials WSAVA 2001; World congress-Vancouver
107. Saunders W.P., Saunders E.M. Coronal leakage as a cause of failure in root canal therapy: a review. Endodon Dent Traumatol 1994; 10: 105-108.
108. Scurria M.S., Shugars D.A., Hayden W.J., Felton D.A. General dentists' patterns of restoring endodontically treated teeth. JADA 1995; 126 June: 775-9.
109. Šegović S., Anić I., Stipetić-Ovčariček J., Galić N., Pavelić B. Microleakage of Postendodontic System. Acta Stomat Croat 2003; 37 (2): 217-219.
110. Seiler K.B. An evaluation of glass ionomer-based restorative materials as temporary restorations in endodontics. General Dentistry 2006; jan-feb: 33-36.
111. Serafino C., Gallina G., Cumbo E., Ferrari M. Surface debris of canal walls after post space preparation in endodontically treated teeth: a scanning electron microscopic study Oral Surg Oral Med Oral Pathol Oral Radiol Endod 2004; 97 (3): 381-7.

112. Silva L.A.B., Leonardo M.R., Assed S., Tanomaru Filho M. Histological study of the effect of some irrigating solutions on bacterial endotoxin in dog. *Braz Dent J* 2004; 15(2):109-114.
113. Simić V. Janković Ž. Anatomija domaćih životinja - sisara. *Facultet Veterinarne Medicine Beograd* 1997; 58-114.
114. Siqueira J.F., Rôças I.N., Lopez H.P., Uzeda M. Coronal leakage of two root canal sealers containing calcium hydroxide after exposure to human saliva. *J Endodon* 1999; 25 (1): 14-16.
115. Siquera J.F., Rôças I.N., Favieri A., Abad E. C., Castro A.J.R., Gahyva S.M. Bacterial leakage in coronally unsealed root canals obturated with 3 different techniques *Oral Surg Oral Med Oral Pathol Oral Radiol Endod* 2000; 90 (5): 647-50.
116. Skinner L.R., Himel T.V. The sealing ability of injection-molded thermoplasticized gutta-percha with and without the use of sealers. *J Endodon* 1987; 13(7): 315-317.
117. Sluis L.W.M., Wu M.K., Wesselink P.R. An evaluation of the quality of root fillings in mandibular incisors and maxillary and mandibular canines using different methodologies. *J Dent* 2005; 33: 683-688.
118. Smith A.M., Steiman H.R. An *in vitro* evaluation of microleakage of two new and two old root canal sealers. *J Endodon* 1994; 20(1): 18-21.
119. Sousa -Neto M.D., Passarinho-Neto J.G., Carvalho-Júnior J.R., Cruz-Filho AM., Pécora J.D., Saquy P.C. Evaluation of the effect of EDTA, EGTA and CDTA on dentin adhesiveness and microleakage with different root canal sealers. *Braz Dent J* 2002; 13 (2): 123-128.
120. Souza F.D., Pécora J.D., Silva R.G. The effect on coronal leakage of liquid adhesive application over root fillings after smear layer removal with EDTA or Er: YAG laser. *Oral Surg Oral Med Oral Pathol Oral Radiol Endod* 2005; 99 (1): 125-8.
121. Sritharan A. Discuss that the coronal seal is more important than the apical seal for endodontic success *Austr Endodon. J* 2002; 28(3): 112-115.
122. Steier L. & Steier G. A modified thermomechanical root canal compaction technique using syntetic polymer-based root canal filling material (Resilon). *Oralhealth Endodontics* 2004; December: 34-41.
123. Стевановиќ М., Стевановиќ М.М. Избор на инструменти за безбедна рачна канална обработка. *Макед Стоматол Прегл* 1996; 20(1-4): 45-8.
124. Swanson K., Madison S. An evaluation of coronal microleakage in endodontically treated teeth. Part I. Time periods *J Endodon* 1987; 13(2): 56-59.
125. Taylor K.J., Jeansonne G.B., Lemon R.R. Coronal leakage: effects of smear layer, obturation technique, and sealer. *J Endodon* 1997; 23(8): 508-512.
126. Teixeira F. & Trope M. Gutta-percha - the end of an era? *Alpha Omegan* 2004; 97 (4): 66-72.
127. Teixeira F., Teixeira E.C.N., Thompson J.Y., Trope M. Fracture resistance of roots endodontically treated with a new resin filling material. *JADA* 2004; 135 (May): 646-652.



128. Teixeira B.F. & Trope M. Advances in endodontic obturation. *US Dentistry Endodontic* 2006; 45-48.
129. Tewari S. & Tewari Sh. Evaluation on coronal microleakage in endodontically treated multirooted teeth. *Endodontology* 2000; 12: 18-23.
130. Tewari S. & Tewari Sh. Assesment of coronal microleakage in intermediately restored endodontic access cavities. *Oral Surg Oral Med Oral Pathol Oral Radiol Endod* 2002; 93 (6): 716-9.
131. Torabinejad M., Handysides R., Khademi A.A., Bakland L.K. Clinical implications of the smear layer in endodontics: A review *Oral Surg Oral Med Oral Pathol Oral Radiol Endod* 2002; 94 (6): 658-66.
132. Travassos R.M.C., Caldas Junior A.F., Albuquerque D.S. Cohort study of endodontic therapy success. *Braz Dent J* 2003; 14 (2): 109-113.
133. Trope M., Ray L.H. Resistance to fracture of endodontically treated roots *Oral Surg Oral Med Oral Pathol* 1992; 73(1): 99-102.
134. Trope M., Chow E., Nissan R. In vitro endotoxin penetration of coronally unsealed endodontically treated teeth. *Endodon Dent Traumatol* 1995; 11: 90-94.
135. Uctasli M.B., Tinaz A.C. Microleakage of different types of temporary restorative materials used in endodontics. *J Oral Sci* 2000; 42 (2): 63-7
136. Uranga A., Blum JY., Esber S., Parahy E., Prado C. A comparative study of four coronal obturation materials in endodontic treatment. *J Endodon* 1999; 25(3): 178-80.
137. Usumez A., Cobankara F.K., Ozturk N., Eskitascioglu G., Belli S. Microleakage of endodontically treated teeth with different dowel systems. *J Prosthet Dent* 2004; 92: 163-9.
138. Veis A.A., Molyvdas A.I., Lanbrianidis P.T., Beltes G.P. In vitro evaluation of apical leakage of root canal fillings after in situ obturation with thermoplasticized and laterally condensed. *Int Endod J* 1994; 27: 213-217.
139. Wang X., Sun Y., Kimura Y., Kinoshita J. I., Ishizaki N.T., Matsumoto K. Effects of diode laser irradiation on smear layer removal from root canal walls and apical leakage after obturation. *Photomedicine and Laser Surgery* 2005; 23(6): 575-581.
140. Willershausen B., Tekyatan H., Krummenauer F., Marroquin B.B. Survival rate of endodontically treated teeth in relation to conservative VSPost insertion techniques – a retrospective study. *Eur J Med Res* 2005; 10: 204-208.
141. Wu M.K., De Gee A.J., & Wesselink P.R. Fluid transport and dye penetration along root canal fillings *Int Endodon J* 1994; 27: 233-238.
142. Wu M.K., Tigos E., Wesselink R.P. An 18-month longitudinal study on a new silicon-based sealer, RSA RoekoSeal: A leakage study *in vitro* *Oral Surg Oral Med Oral Pathol* 2002; 94 (4): 499-502.
143. Wu M.K., Sluis W.M.L., Wesselink R.P. A 1-year follow-up study on leakage of single-cone fillings with Roeko RSA sealer. *Oral Surg Oral Med Oral Pathol* 2006; article in pres.

144. Xu Q., Fan M., Fan B., Cheung G.S.P., Hu H. A new quantitative method using glucose for analysis of endodontic leakage Oral Surg Oral Med Oral Pathol Oral Radiol Endod 2005; 99 (1):107-111.
145. Zaia A.A., Nakagawa R., De Quadros L., Gomes B.P.F.A., Ferraz C.C.R., Teixeira B.F., & Souza-Filho J.F. An in vitro evaluation of four materials as barriers to coronal microleakage in root-filled teeth. Int Endodon J 2002; 35: 729-734.
146. Zidan O. & El Deeb, M.E. The use of a dentinal bonding agent as a root canal sealer J Endodon 1985; 11: 176-178.
147. Zidan O., Al-Khatib O., Gomez – Marin. Obturation of root canals using the single cone gutta-percha technique and dentinal bonding agents. Int Endod J 1987; 20 (3): 128-132.
148. Živković S., Ilić D. Ispitivanje untrašnje morfologije korenskih kanala gornjih premolara Stom. Glas. S., 1995; 42(1): 17-20.
149. Živković S., Mijušković D. Ispitivanje kvaliteta apeksne opturacije metodom difuzije bojenih rastvora. Stom. Glas. S., 1995; 42(4): 213-216.
150. Živković S., Ivanović V. Kvalitet rubnog zaptivanja adhezivnih kompozitnih sistema Stom. Glas. S., 1996; 43(4): 225-230.
151. Živković S., Pavlica D., Bojović S. Bacteriological testing of apical obturation performed by different canal filling materials. Balk J Stom, 1999; 3: 156-160.
152. Живковиќ С., Мијушковиќ Д., Илиќ Д. Испитување на квалитетот на апексната канална оптурација во вакуум услови. Макед Стом Прегл 2000; (1-4): 17-22.