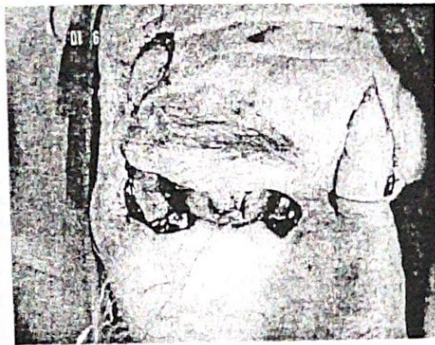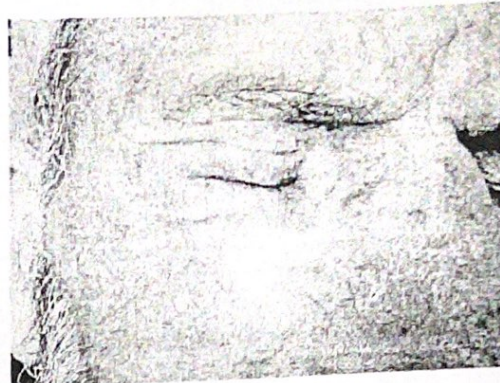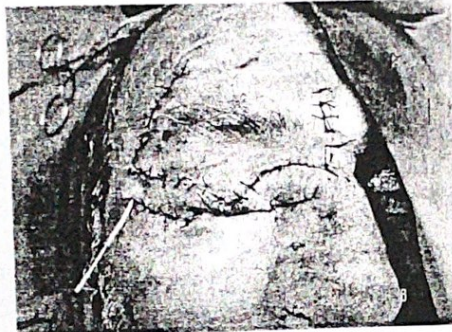


в. подигнати резенки




е. по 1 месец



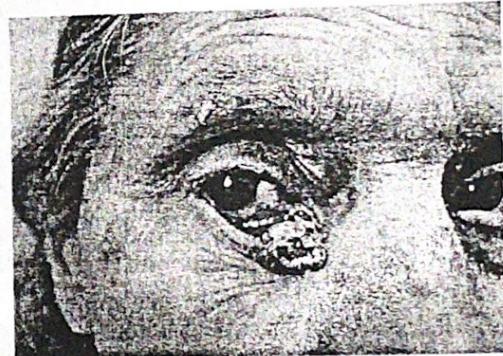г. сошнени резенки

## Случај бр.3

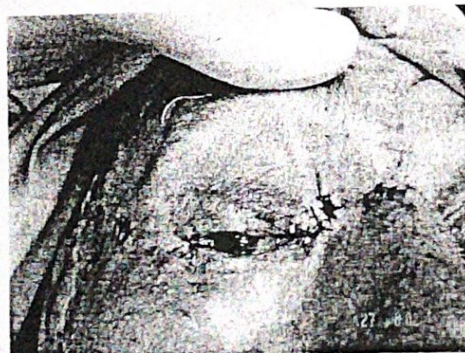76-годишна пациентка со рецидивантен плоско-целуларен карцином кој го зафаќа медијалниот кантус и повеќе од половина од долниот капак. Постексизиониот дефект со големина 2,1 x 1,1 x 0,6см, го реконструиравме со глабеларна резенка по MacGregor во комбинација со резенка од образот по Mustrade. Раната зарасна per primum, со добар функционален и естетски изглед.



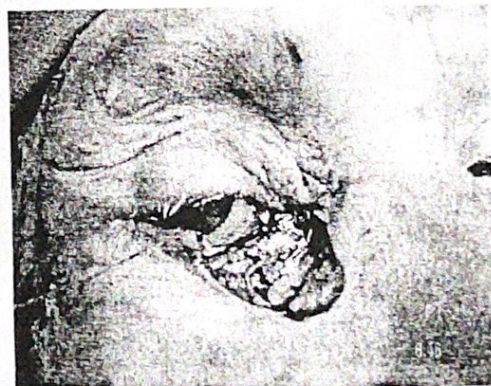д. пред втора операција



а. плоскоцелуларен карцином



ѓ. по втора операција



б. постексизионен дефект