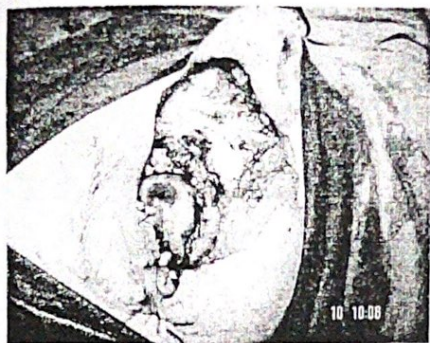
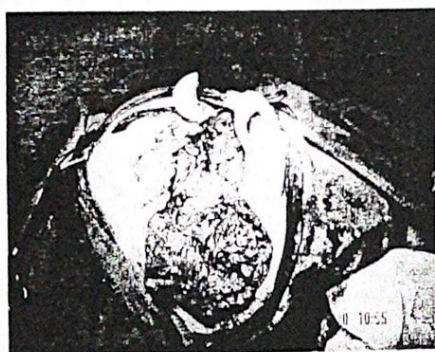
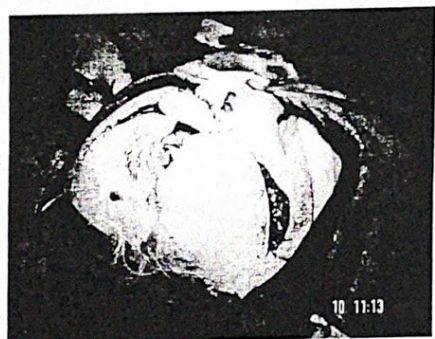
б. постексцизионен дефект



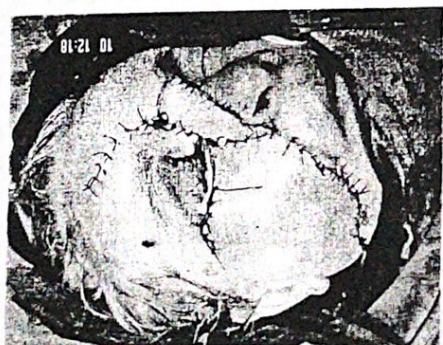
г. по 3 месеци



в. подигнати резенки



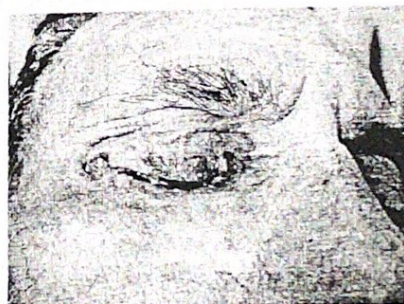г. поставени резенки



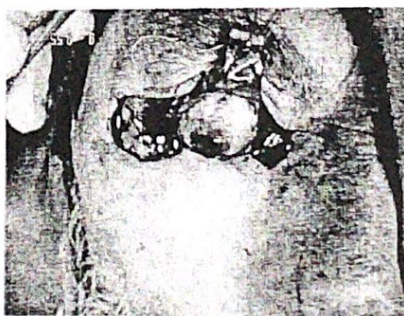
д. сошени резенки

Случај бр. 2

62-годишен пациент со напреднат запуштен улцерирани базоцелуларен карцином со зафаќање на латералниот кантус и медијалниот кантус и горната палпебра. На долниот капак имаше лузна и недостаток на трепки, како резултат од претходно несоодветно лекување со надрилекарства. Постексцизионниот дефект на латералниот кантус (3,2 x 2,5cm) и медијалниот кантус (1,5 x 0,7cm), како и преку 80% од горниот очен капак го реконструиравме со комбинација на челна и супраорбитална резенка. Движењето на горниот капак се сочувва иако ни преостана само околу 20% од нормално ткиво. Во втор акт се направи тенчење на фронталната резенка и корекција на медијалниот и латералниот кантус.



а. базоцелуларен карцином



б. постексцизионен дефект